Corioangioma
Diagnóstico Anteparto e Implicaciones Fisiopatológicas. Presentación de un Caso.

Dres.: Eduardo Acosta Cajiao *, Eduardo Acosta Lleras **, Luis Amaya *, Guillermo Navas ******

El corioangioma es el tumor primario más común de la placenta, con una incidencia de 1/80 a 1/40 cuando se busca sistemáticamente en todas las placentas. Sin embargo, los reportes de su incidencia, cuando se consideran solamente los casos de tumores grandes o con manifestaciones clínicas, varían de 1/3.500 a 1/50.000 según los distintos autores (2, 3, 4, 5, 6, 8, 9). No obstante, hasta la fecha son relativamente pocos los reportes de diagnóstico ecográfico anteparto de esta tumoración placentaria (1, 3, 5, 8, 10, 11, 12, 13, 14, 15), a pesar del énfasis que hace Knoth (16) en la importancia de la búsqueda ecográfica sistemática de este tumor cuando se diagnostica un polidramnios no asociado con diabetes, eritroblastosis, anencefalia o embarazo múltiple.

Resumen del caso:

Pacientes de 29a, G3 POA1E1, sin antecedentes de importancia con URN: 16-III-84. Se practicó una ecografía el 4-V-84 encontrándose un embarazo normal de 6 semanas de concepción. La gestación evolucionó normalmente hasta el 23-VII-84 en que tuvo una altura uterina de 16 cm. El 23-VIII se encontró una altura uterina de 24 cm para 22 semanas de gestación (incremento de 8 cm en 1 mes) y el 4-IX-84 presentó una altura uterina de 31 cm para 24 semanas de gestación (un incremento de 7 cm en 2 semanas), por lo cual se hizo un diagnóstico de polidramnios y se solicitó una ecografía, durante la cual se practicó amniocentesis, extrayendo 1.750 ml de líquido amniótico, con lo que la altura uterina disminuyó de 35 cm a 28 cm. El cariotipo en células del líquido amniótico fue normal.

Los hallazgos ecográficos fueron: Feto en presentación cefálica con el dorso a la izquierda. DBP: 6.6 cm. Diámetro Torácico: 6.9 cm. Movimientos cardíacos y fetales positivos. Implantación placentaria grados II/ V (I/III según clasificación de Granum). Espesor 6 cm. Edad gestacional 23 ± 1 Sem por DBP y 27 sem ± 3 por D.T. Se evidencia una gran cardiomegalia y ascitis fetal, e imagen de "doble contorno" en la cabeza, sugestiva de edema del cuero cabelludo fetal. El diámetro de la vena umbilical es de 0.5 cm en su porción intrahepática y de 0.9 en la porción intrafunicular (dentro de límites normales). El espesor placentario es irregular, llegando a 6 cm en algunos sitios. En el tercio superior de la placenta se observa una imagen redondeada, que protruía en la cavidad amniótica, con ecos irregulares en su interior y rodeada de un halo claro, que mide 7.1 x 7.7 x 8.5 cm y que podría corresponder a un hemangioma placentario (Fig. 1). Existía además un severo polidramnios. El 11-IX-84 se encuentra una AU de 31 cm y se presentan disnea y taquicardia maternas con signos de insuficiencia respiratoria progresivamente severos, por lo que se decide interrumpir el embarazo, obteniéndose un feto femenino de 1.250 gr. de peso y 32 cm de talla, con Apgar al minuto de 4/10 y que falleció una hora después del nacimiento. La placenta era edematosa y friable; pesó 950 gr. y en el examen macroscópico se evidenció una tumoración de características angiomatosas.

La autopsia reveló una gran cardiomegalia a expensas principalmente de las cavidades derechas, ascitis y edemas blandos de las extremidades. En la placenta se encontró un corioangioma lobulado elástico con un diámetro mayor de 11 cm, constituido por células fusi-

* Ginecólogo y Obstetra. Hospital Central de la Policía Nacional.

** Ginecólogo y Obstetra. Práctica privada.

*** Profesor de Anatomía Patológica. Colegio Mayor de Nuestra Señora del Rosario.

**** Profesor de Obstetricia y Ginecología. Colegio Mayor de Nuestra Señora del Rosario.

FIGURA 1

Imagen ecográfica del corioangioma. Se observa como una masa redondeada bien definida que protruye en la cavidad amniótica.

formes y ovoides con núcleos de cromatina blanda. Una de las arterias umbilicales se perdía en el centro del tumor penetrando por la cara corial, lo que explica probablemente el severo compromiso cardiovascular (Fig. 2).

DISCUSION

El diagnóstico diferencial ante el hallazgo ecográfico de un tumor placentario se facilita en parte por el hecho de que con excepción del teratoma, que por su escasa frecuencia puede considerarse como exótico, el corioangioma es el único tumor placentario que no tiene origen trofoblástico (5) como ha sido demostrado por análisis inmunoquímicos que revelan la carencia de antígenos placentarios normales en el tumor (17).

La enfermedad trofoblástica suele presentar una imagen ecográfica característica (18, 19) y difusa, y no se ve como un nódulo netamente diferenciado de la placenta. Otros diagnósticos diferenciales para considerar serían el infarto placentario y el quiste corial. El infarto se caracteriza por estar localizado en el 1/3 basal de la placenta (20); inicialmente puede dar una imagen econegativa en la fase aguda pero poco a poco va aumentando su ecogenicidad; su forma es frecuentemente triangular (19), y no suele ser tan bien definido como la imagen nodular del corioangioma, el cual siempre es subcorial (20). Los quistes coriales se asemejan al corioangioma por su localización subcorial, pero son claramente econegativos, de bordes netos (18, 19) y rara vez alcanzan tamaños superiores a 2 cm. Mientras que el corioangioma puede alcanzar tamaños que oscilan desde unos pocos milímetros hasta más de 13 cm (5, 16, 21) y su ecogenicidad varía según los distintos autores de quística (12, 14, 18) a una ecogenicidad semejante a la placentaria (5, 8, 14) o a la de los miomas (1, 4), pudiendo tener también una ecogenicidad mixta con zonas quísticas y sólidas (1, 3, 11, 12). En el caso que nos ocupa se apreciaba una imagen nodular claramente definida rodeada de un halo claro con ecos irregulares en su interior, pero de una ecogenicidad general muy semejante a la de la placenta (Fig. 1).

En ocasiones la imagen ecográfica puede sugerir un mioma submucoso que esté protruyendo entre placenta, según lo descrito por O'Malley y Dao (1, 4), como en la imagen obtenida en la primera exploración ecográfica de este caso.

Aunque los corioangiomas pueden ser asintomáticos y no producir ninguna alteración en la gestación (especialmente si son pequeños y únicos) (5, 7, 14, 20,

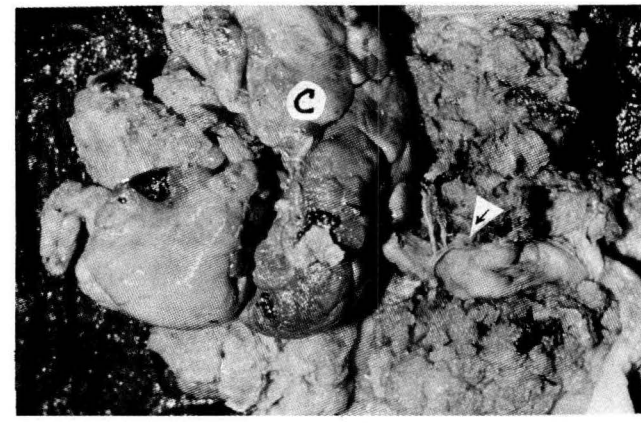

FIGURA 2

Aspecto macroscópico de la placenta. Se observa una arteria umbilical (flecha) entrando en el corioangioma (C).

21), se ha descrito una mortalidad fetal que oscila entre 4 y 42% (1, 2, 13, 20, 22) y una morbilidad fetal importante, especialmente si son mayores de 5 cm (1, 2, 3, 4, 5, 6, 8, 11, 12, 14, 15, 16, 17, 23, 24, 25).

Este caso pone en evidencia muchas de las alteraciones funcionales que provocan estos tumores y su desenlace fatal es un claro ejemplo de la gravedad que pueden revestir estas alteraciones. El polidramnios se ha descrito asociado al corioangioma con una incidencia que varía entre 90 y 96% (1, 2, 3, 4, 5, 6, 7, 11, 12, 16, 21) y es casi constante cuando el tumor es mayor de 5 cm (2, 5, 7) o está situado cerca de la inserción del cordón (2, 20). Aunque su etiología no ha sido claramente establecida, se han propuesto varias teorías: 1) Una alteración del equilibrio hídrico entre la madre, el feto y la cavidad amniótica debido a un paso excesivo de líquido hacia la cavidad amniótica a través de la superficie vascular aumentada del hemangioma. 2) La obstrucción del retorno venoso provocaría un aumento de la presión retrógrada y por lo tanto un aumento del trasudado. 3) Puede ser una consecuencia de la insuficiencia cardíaca congestiva producida por el corioangioma que actuaría como una fístula arteriovenosa (2, 3, 4, 6, 8, 20). Según Liang la fístula arteriovenosa representada por el corioangioma provoca un aumento en la excreción de matabolitos, lo que produce una poliuria fetal que tiene como consecuencia el polidramnios (3).

La mayoría de los autores estan de acuerdo con afirmar que la alta incidencia de prematurez (5% según Kasser) asociada con estos tumores, es consecuencia directa del polidramnios (2, 5, 6, 12, 14, 20).

En algunos pocos casos se ha descrito oligoamnios asociado con el tumor (27,15).

Reiner (28) demostró angiográficamente la presencia de fístulas arteriovenosas en los corioangiomas. Generalmente se considera esta fístula como la responsable de la insuficiencia cardíaca congestiva asociada con estos tumores placentarios y el hidrops foetalis como una manifestación de esta última. Dado que el 60% del débito cardíaco fetal va a la circulación placentaria, el corto circuito arteriovenoso que representa el corioangioma puede tener repercusiones hemodinámicas muy importantes según el tamaño del tumor y de los vasos en él comprometidos (2, 3, 4, 5, 11, 12, 17). Como consecuencia de la fístula hay un aumento de la presión del pulso, aumento del retorno venoso, taquicardia, cardiomegalia y finalmente el corazón falla (6, 7, 20, 29).

La insuficiencia cardíaca también puede presentarse durante el trabajo de parto por un infarto agudo del tumor o desencadenarse por el pinzamiento del cordón en el momento del parto, situaciones éstas que representan una supresión brusca de la fístula que descompensa las alteraciones cardíacas previas, sobre todo si el niño ya tenía policitemia (20). Aunque algunos autores afirman que la trombosis espontánea de los vasos tumorales puede proteger al feto y hacer que regresen las alteraciones producidas por el tumor (polidramnios, etc.) gracias a la supresión de la fístula (3, 5, 14, 20). También se ha explicado el hidrops por la anemia, asociada con una hipoproteinemia debido a pérdida de las proteínas a través de los vasos del tumor y la cardiomegalia por una insuficiencia cardíaca causada por el aumento del esfuerzo del corazón para vencer la resistencia vascular del hemangioma (5).

Como alteraciones cardiotocográficas asociadas con el corioangioma se han descrito: bradicardia, línea de base silente (tipo O), patrón sinusoidal, taquicardia desencadenada por las contracciones y Test de Occitocina positivo, (11, 30). Aunque estas alteraciones son sin duda manifestaciones de la anemia y de la insuficiencia placentaria causadas por el tumor, como veremos más adelante.

La insuficiencia placentaria asociada con estos tumores y manifestada por sufrimiento fetal, muerte en útero y retardo del crecimiento intrauterino, se debe a una derivación del flujo placentario a través de la fístula arteriovenosa, con lo que una gran parte de la sangre no entra en contacto con el espacio intervelloso y queda con un aporte insuficiente de oxígeno y nutrientes. (4, 5, 6, 11, 20, 23).

Otras complicaciones que estos tumores pueden causar en el recién nacido son:

- Hipoproteinemia e hiponatremia (3, 6, 8, 12, 20) probablemente debido a la pérdida de proteínas y electrolitos a través de la superficie vascular de la tumoración (5, 8, 27).

- Anemia trombocitopenia y coagulación intravascular diseminada (1, 2, 3, 4, 5, 6, 8, 12, 15, 20). Como causas han sido invocadas: el atrapamiento de los elementos formes de la sangre en la red vascular del hemangioma (2, 4, 6); el secuestro entre el hemangioma de parte del volumen sanguíneo circulante que queda atrapado en la placenta al pinzar el cordón (6), la presencia de altas concentraciones de "aceleradores" de la coagulación en las células del corion, lo cual puede provocar una coagulación intravascular diseminada y púrpura en el recién nacido (27).

En un estudio prospectivo se encontró una asociación importante entre el corioangioma y la presencia de malformaciones fetales con 12.2% de incidencia de hemangiomas (27). Otras malformaciones descritas han sido arteria umbilical única, anencefalia, ectopia cardíaca y malformaciones cardíacas principalmente asociadas con tumores múltiples y de gran tamaño (20). También se ha descrito un caso asociado con una translocación cromosómica 2/15 (27). Aunque para Fox (31) estas asociaciones pueden ser circunstanciales.

Como complicaciones maternas se han reportado:

- Preeclampsia en el 15% de los corioangiomas (20, 26) y aunque Fox (31) y Wallenburg (7) no encuentran una asociación significativa, Froelich (10) describe una asociación importante de la toxemia, tanto con tumores grandes como con pequeños (2).

- Hemorragia anteparto en 15-20% de los casos (2, 20), provoca por hemorragia retroplacentaria, por ruptura del pedículo vascular o por desprendimiento prematuro de la placenta.

Se ha reportado un aumento de la alfa-feto proteína sérica y en líquido amniótico (8, 24, 25), asociado con el corioangioma, por lo que este tumor debe considerarse siempre entre los diagnósticos diferenciales ante un aumento de la alfa-feto proteína y debe hacerse una cuidadosa evaluación ecográfica de la placenta. También han sido descritos aumentos en el estriol urinario y en los niveles de B H C G en gestaciones que presentaban este hemangioma placentario (27). Dadas la graves repercusiones que el corioangioma puede tener tanto en el feto como en la madre, creemos justificada la búsqueda ecográfica sistemática de este tumor en las gestaciones que presenten polidramnios no asociado con diabetes, eritroblastosis o embarazo múltiple como lo propone Knoth (16) y la monitoría fetal sistemática mediante cardiotocografía anteparto e intraparto en todos los embarazos en que se diagnostique este tumor (8, 11, 15).

Un problema especial representa el tumor que está empezando a provocar o ha provocado una insuficiencia cardíaca fetal, que se evidencia en la ecografía por un edema placentario, ascitis y cardiomegalia, en un feto inmaduro que no puede ser extraído del útero para interrumpir la agresión producida por el tumor. Consideramos que dado que Hansaman, Redel y Rudigoz (32, 33, 34) han informado de algunos éxitos en el tratamiento in útero de la insuficiencia cardíaca fetal administrando digoxina a la madre. Podría intentarse la administración materna de digoxina, controlando sus niveles terapéuticos mediante la determinación de los niveles séricos y electrocardiograma maternos, así como por la evolución de los hallazgos ecográficos, para tratar de corregir así la falla cardíaca mientras se logra una madurez pulmonar que permita interrumpir el embarazo.

Dadas las severas repercusiones maternas que en el presente caso produjo el polidramnios, no pudo intentarse la digitalización intrauterina y se impuso la terminación del embarazo.

RESUMEN

Se presenta un caso en el cual en la semana 25 de gestación se diagnosticó ecográficamente un corioangioma placentario asociado con polidramnios. El polidramnios fue tan severo que obligó a la interrupción del embarazo. La incidencia de este tumor es mayor que la habitualmente descrita. Se plantean los diagnósticos diferenciales de la imagen ecográfica. El corioangioma se asocia con muerte fetal, polidramnios u oligoamnios, insuficiencia cardíaca fetal, insuficiencia placentaria, preeclampsia, abruptio placentae, alteraciones de los niveles de alfa feto proteína y malformaciones fetales. Se discuten la fisiopatología de estas alteraciones y el manejo perinatal. El corioangioma debe descartarse sistemáticamente en todos los casos de polidramnios inexplicado y los embarazos en que se encuentre, deben ser seguidos cuidadosamente y considerados como embarazos de alto riesgo.

BIBLIOGRAFIA

1. DAO, A.; ROGERS, W.; WONG, S. Chorioangioma of the placenta: Report of 2 cases with ultrasound study in one. Obstet. Gynecol. 57: 463, 1981.
2. GREENE, E.; IAMS, J. Chorioangioma: A case presentation. Am. J. Obstet. Gynecol. 148: 1146, 1984.
3. LIANG, S.T.; WONG, C.W. Chorioangioma of the placenta: an ultrasonic study. Case report. Br. J. Obstet. Gynecol. 89: 480, 1982.
4. O'MALLEY, P.; TOI, S.; de SA, D. et al. Ultrasound appearance of placental chorioangioma. Radiology. 138: 159, 1981.
5. SPIRT, B.; GORDON, L.; COHEN, N.; YAMBAO, T. Antenatal diagnosis of Chorioangioma of the placenta. A. J. R. 135: 1273, 1980.
6. TONKIN, I.; SELTZER, E.; ERMOCILLA, R. Placental chorioangioma: a rare cause of congestive heart failure and hydrops fetalis in the new born. A. J. R. 134: 181, 1980.

7. WALLENBERG, H.C.S. Chorioangioma of the placenta: 13 new cases and a review of the literature from 1939 to 1970, with special reference to the clinical complications. Obstet. Gynecol. Surv. 26: 411, 1971.
8. MANN, L.; ALROOMI, L.; McNAY, M., et al. Placental haemangioma case report. Br. J. Obstet. Gynecol. 90: 983, 1983.
9. HAJLESSI, H.F.; WAGNER, K.M.; BROOKS, J.J. Atypical cellular chorioangioma of the placenta. Int. J. Gynecol. Pathol. 1: 403, 1983.
10. ASOKAN, S.; CHADLAVADA, K.; GARDIR, SASTRY, V. Prenatal diagnosis of placental tumor by ultrasound. J.C.U. 6: 143, 1978.
11. HURWITZ, A.; MILDWIDSKY, A.; YARKONI, S.; PALTI, Z. Severe fetal distress with hidramnios due to chorioangioma. Acta Obstet. Gynecol. Scand. 62: 633, 1983.
12. RENNER, J.P. Chorioangiome placentaire, Soirées ecographiques gynéco-obstétricales 18: 604, 1979.
13. RODAN, S.A.; BEAN, W.J. Chorioangioma of the placenta causing intrauterine fetal demise. J. Ultrasound Med. 2: 196, 1983.
14. SCHAAPS, J.P.; JUSTIN, J.; ROMUS, M. Evolution inattendu d'un corioangiome placentaire. Soirées Ecographiques gynéco-obstétricales 20: 54, 1980.
15. WUNSCH, M.; FURCH, W. Sonografisch, diagnose in der spateren Swangenschat bei grosee Plazental Tumoren, Ursprunge und Konsequensen, fur der entbindung. Geburtshilfe Fraunheilkd 43: 236, 1983.
16. KNOTH, M.; RYGAARD, J.; HESSELDAH, H. Chorioangioma with hidramnios and intruterine fetal death. Acta Obstet Gynecol Scand 55: 279, 1976.
17. CASH, J.B.; POWELL, D.E.; Placental chorioangioma: Presentation of a case with electron microscope and inmunochemical studies. Am. J. Surg. Path. 4: 87, 1980.
18. BONILLA, F. Atlas de Ecografía Obstétrica, Barcelona, JIMS, p. 176, 1982
19. HOBBINS, J.; WINSBERG, F.; BERKOWITZ, R. Ultrasonography in Obstetrics and gynecology. Second edition. Baltimore. Williams and Wilkins, p. 56-57, 1983.
20. MESSER, J.; PHILIPPE, E.; DELLENBACH, P. Chorioangioma, Enciclop Med Chir 5070, c20: 6, 1975.
21. KASSER, O. et al. Ginecología y Obstetricia, Vol II, Primera edición. Barcelona, Salvat, p. 62, 1969.
22. ASADOURIAN, L.A.; TAYLOR, H.B. Clinical signifance of placental hemangiomas. Obstet Gynecol 31: 551, 1968.
23. VON, L'UNDIGHAUSSEN, M.; SAAIRI, I. Chorioangiome der plazentae als Ursachen der wiederholenden Fehlgeburten. Geburtshilfe Fraunheilkd. 43: 233, 1983.
24. BARSON, A.; DONNAI, P. et al. Haemangioma of the cord: further cause of raised maternal serum and liquor alpha-feto protein. Br. Med. J. 281: 1252, 1980.
25. SCHINITTGER, A.; LIEDGREN, S. Raised maternal serum and amniotic fluid alpha-feto protein levels associated with a placental haemangioma. Br. J. Obst. Gynaecol. 87: 824, 1980.
26. ALTSHULER, G. Chorioangiosis. Arch Patol Lab. Med. 108: 71, 1984.
27. SIERACKI, J.; PANKE, T.; BRANIMIR, L. et al. Chorioangiomas, Obstet. Gynecol. 46: 155, 1975.
28. REINER, L.; FRIES, E. Chorioangioma associated with arteriovenous aneurysm. Am. J. Obstet. Gynecol. 93: 58, 1965.
29. BENSON, P.F.; JOSEPH, H.C. Cardiomegaly in a new born due to placental chorioangioma. Br. Med. J. i: 102, 1961.
30. KANDON–MOYO, J.; HAJERI, H.; WINNISDOERFER, et al. Souffrance foetal et chorioangiome. Etude du rytheme cardiaque foetal. A própos de 2 cas. J Gyn Obst Biol Reprod 1: 575, 1972.
31. FOX, H. Vascular tumors of the placenta. Obstet Gynecol Surv 22: 697, 1967.
32. HANSAMANN, M.; REDEL, D.A. Prenatal symptoms and clinical management of heart disease. 1er. Symposium Internationale d'Echocardiologie Foetale, Strasbourg, France, 23 et 24 ávril (abstract volume, p 25). 1982.
33. REDEL, D.A.; HANSAMANN, M. Prenatal diagnosis and treatment of heart disease. 1er. Symposium International d'Echocardiologie Foetale. Strasbourg, France, 23 et 24 ávril, 1982 (abstract volume, p 24).
34. RUDIGOZ, R.C.; AUDRA, P.; SALLE, B.; D'ARGENT, D. Diagnostic écographique anténatal d'une tachycardie supraventriculaire paroxystique. Incidence pour la conduite á tenir obstétricale. 1er. Symposium Internationale d'Echocardiologie Foetale, Strasbourg. France, 23 et 24 ávril, (Abstract volume, p 41), 1982.