



TUMOR CARCINOIDE DE OVARIO ASOCIADO CON ESTREÑIMIENTO SEVERO

*Mario Arturo González Mariño, MD**, *Ángela Jaramillo, MD†*,
Rocío López, MD‡

Recibido: febrero 14/2002 - Revisado: mayo 20/2002 – Aceptado: junio 5/2002

RESUMEN

Se describe el caso de una paciente con estreñimiento severo, refractario al tratamiento médico, a quien se realizó laparotomía por hallazgo de masa anexial que fue reportada como tumor tipo carcinoide estrumal de ovario. En el posoperatorio hubo mejoría de su cuadro de estreñimiento, lo cual posiblemente esté explicado por la remoción del tumor productor del péptido YY. Se presentan datos clínicos, patológicos y se hace una revisión de la literatura.

Palabras clave: carcinoide, estruma carcinoide, estreñimiento, péptido YY.

SUMMARY

We present a patient with severe constipation, unresponsive to medical treatment, who was operated because of a pelvic mass which was reported as an ovarian strumal carcinoid on pathology examination. At the postoperative period,

stools were more frequent, possibly because of resection of the peptide YY producing tumor. The clinical features and pathologic findings are presented here. A review of the literature is made.

Key words: carcinoid, strumal carcinoid, constipation, peptide YY.

INTRODUCCIÓN

El tumor carcinoide de ovario se encuentra en menos de 0,1% de los carcinomas de ovario. Según el patrón histológico se divide en: insular, trabecular, estrumal y mucinoso. Todas las variedades pueden asociarse con un teratoma maduro (1). Aunque un tercio de las mujeres con diagnóstico de carcinoide de tipo insular presentan síndrome carcinoide con enrojecimiento facial, diarrea y otras manifestaciones (2), esto no se encuentra en el tipo trabecular y es excepcional que se presente en el estrumal (3). Los patrones de tipo trabecular y estrumal producen el péptido YY (PYY) que ocasiona disminución en la motilidad intestinal (4).

REPORTE DE CASO

Paciente de 36 años, G2 P2 A0, evaluada por el servicio de gastroenterología del Hospital Central de la Policía por estreñimiento crónico, a quien en

* Ginecólogo-oncólogo, Hospital Central de la Policía.

† Patóloga, Hospital Central de la Policía.

‡ Patóloga, Hospital Central de la Policía. Coordinadora Servicio de Patología HOCEN.

Correspondencia: Liga Contra el Cáncer. Calle 56 No. 6-28. Teléfono: 3458346. Bogotá D.C.

ecografía pélvica se le encontró masa anexial derecha. La sintomatología de estreñimiento se había acentuado desde dos años atrás, reportándose frecuencia de deposición cada 13 días, con un lapso máximo de dos meses a la fecha de consulta por el servicio de Ginecología.

Dentro de los exámenes de evaluación del servicio de gastroenterología se reportan gastroparesia, retardo en el vaciamiento gástrico y marcada disminución de la elasticidad de las paredes en la esofagogastroduodenoscopia, gamagrafía de vaciamiento gástrico para sólidos y rectosigmoidoscopia, respectivamente. Hubo mala respuesta al manejo médico.

Se realizó laparotomía el 13 de marzo de 2001, hallando una masa de cápsula lisa y sin adherencias en el ovario derecho, otra masa de 5 cm de diámetro en el ovario izquierdo y el colon distendido en su totalidad por aparente contenido fecal sin que se visualizaran anomalías en su superficie. La palpación hepática fue normal.

La biopsia por congelación reportó lesión epitelial maligna de tipo adenocarcinoma bien diferenciado en el ovario derecho y lesión quística de aspecto benigno en el izquierdo. La cirugía definitiva fue histerectomía total, salpingooforectomía bilateral, omentectomía infracólica, linfadenectomía pélvica y paraaórtica.

El reporte definitivo de patología en la descripción macroscópica de la masa muestra un tamaño

de 12,5x8,5x7,5 cm y pesa 390 gramos, con una superficie externa lisa. Al corte se observa un componente sólido y quístico; el primero está representado por zonas de color blanco amarillento, blandas y otras áreas presentan mayor resistencia y son de color blanquecino. Las áreas quísticas están representadas por lóculos cuyo diámetro varía entre 1 y 4 cm, contiene líquido cetrino y paredes lisas.

Descripción microscópica de la masa de ovario derecho.

Se observa una lesión neoplásica caracterizada por células redondas y cilíndricas con núcleos ovalados, regulares y uniformes, ausencia de nucleolos y excepcionales inclusiones intranucleares citoplasmáticas; el citoplasma celular es eosinófilo. Las células redondas se organizan formando nidos sólidos con distribución en empalizada de las células periféricas en algunos de ellos y retracción del estroma circundante. Se observa también en estos nidos presencia aislada de formaciones tubulares donde las células tienen núcleos basales y abundantes citoplasmas hacia la luz (**Figura 1**).

Las células cilíndricas se organizan formando trabéculas o “cintas onduladas” de una o dos células de espesor (**Figura 2**); los núcleos se disponen perpendiculares a la formación y en el centro celular, dejando citoplasma en los extremos celulares. Estas trabéculas también forman ocasionalmente túbulos en forma de “asa”. Las estructuras des-

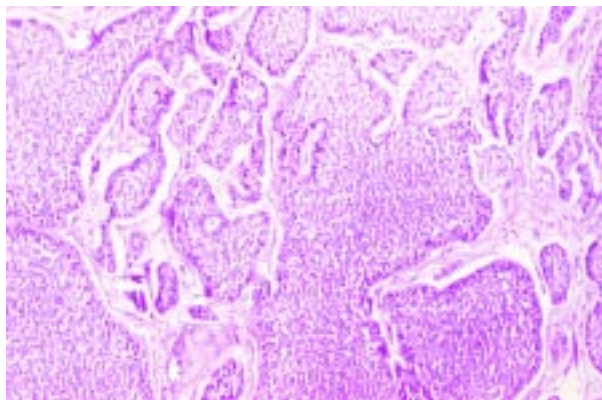


Figura 1. Patrón insular del tumor carcinoide estromal.

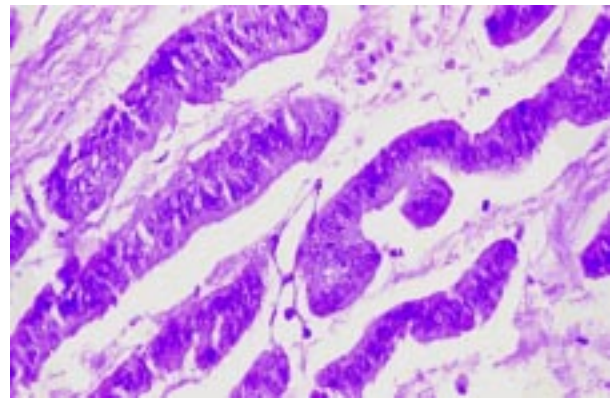


Figura 2. Patrón trabecular del tumor carcinoide estromal.

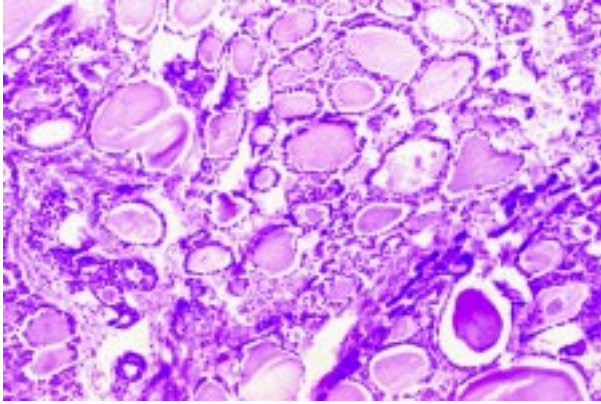


Figura 3. Área con folículos tiroideos del tumor carcinoide estrumal.

critas anteriormente se localizan en un estroma de tejido conectivo denso, con focos excepcionales de estroma de aspecto mixoide. Se identifican como componentes del tumor áreas con presencia de estructuras que morfológicamente recuerdan “folículos tiroideos” (**Figura 3**). No hay mitosis ni necrosis en el material valorado y no hay otro componente teratomatoso.

Se practicaron estudios de inmunoperoxidasa para cromogranina (**Figura 4**), los cuales fueron positivos en el citoplasma de las células neoplásicas, y tinción para tiroglobulina positiva en los folículos tiroideos (**Figura 5**).

Diagnóstico. Anexo uterino derecho: tumor carcinoide de ovario, compatible con estruma carcinoide, patrón trabecular e insular. Los demás tejidos y la citología fueron reportados como negativos para neoplasia. La clasificación posoperatoria de acuerdo con la clasificación de la Federación Internacional de Ginecología y Obstetricia (FIGO) es Estado Ia.

En el posoperatorio presentó diarrea, la cual mejoró inicialmente si bien cinco meses después de la cirugía la paciente presentaba una frecuencia de dos a cinco deposiciones por día.

DISCUSIÓN

Los tumores carcinoides de ovario podrían surgir de teratomas benignos de las células neuroendocrinas

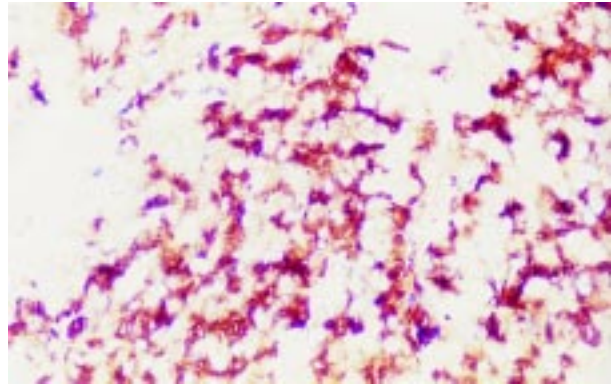


Figura 4. Inmunoperoxidasa para cromogranina positiva en las células tumorales.

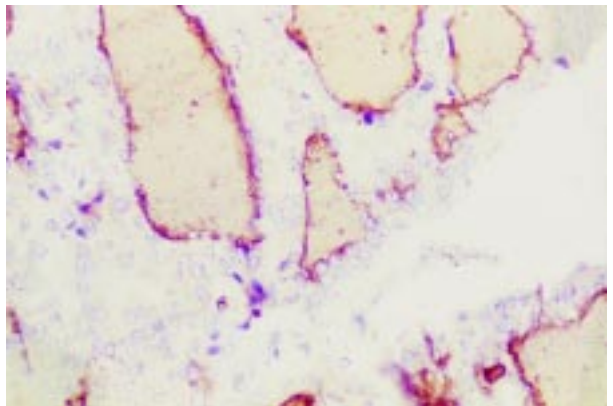


Figura 5. Inmunoperoxidasa para tiroglobulina positiva en los folículos tiroideos.

presentes en el componente epitelial respiratorio y gastrointestinal (1). Tienen la habilidad de formar una amplia variedad de tejidos e incluso de recapitular de manera imperfecta el desarrollo de órganos. Un ejemplo poco usual de este potencial es el del carcinoide estrumal (5). Éste es un tipo de tumor de células germinales caracterizado por la mezcla íntima de tejido tiroideo y elementos carcinoides usualmente de tipo trabecular (5).

La mayoría de los componentes foliculares del componente estrumal son como los encontrados en la glándula tiroides, bocio coloide, adenoma micro o macrofolicular o, en casos raros, en los de carcinoma folicular o papilar (5). En más de la mitad de los casos los folículos contienen cristales birrefringentes semejantes a los encontrados en la

glándula tiroides como cristales monohidrato de oxalato cálcico (5). El diagnóstico de tumor carcinoide de ovario es apoyado con la identificación de la presencia de gránulos citoplasmáticos neurosecretorios mediante la tinción inmunohistoquímica para cromogranina A. El microscopio electrónico también ayuda al diagnóstico por la forma característica de los gránulos citoplasmáticos (1).

Los patrones de tipo trabecular y estrumal producen el péptido YY (PYY) que ocasiona disminución en la motilidad intestinal (4). El péptido YY es una hormona gastrointestinal de 36 aminoácidos que se produce primariamente por células endocrinas en el colon, íleo y páncreas (6). Tiene varios efectos biológicos entre los cuales se encuentran la inhibición de la acidez gástrica, secreción pancreática exocrina, vaciamiento gástrico y de la motilidad intestinal; este último es más importante en el colon.

Aunque el estreñimiento en esta paciente no fue documentado como debido al péptido YY, la mejoría en la frecuencia de las deposiciones sugiere una relación con el procedimiento quirúrgico. En la literatura existen reportes que sustentan esta asociación (4,6).

Diagnóstico diferencial. Con el tumor de células de la granulosa (los cuerpos característicos de Call-Exner se pueden confundir con un acino carcinoide), tumor de células de Sertoly-Leydig, adenocarcinoma y el carcinoide metastásico. Este último se origina casi siempre en el intestino delgado.

Para fines terapéuticos se considera como un carcinoma de ovario de bajo potencial de malignidad. En el tumor confinado al ovario el tratamiento recomendado es únicamente cirugía(1). La sobrevivida global de los pacientes con tumor carcinoide Estado I es buena y la recurrencia es

inusual. Cuando esta ocurre, el patrón de diseminación es semejante al de los tumores epiteliales de ovario (7). En la revisión de Davis y cols(1) una de once pacientes murió después de 13 años de periodo libre de enfermedad.

CONCLUSIÓN

Se ha descrito la producción del péptido YY en los tumores de ovario del tipo carcinoide estrumal y se han reportado casos de estreñimiento severo en pacientes con este tipo de tumor. El estreñimiento en el caso presentado parece corresponder a la producción de esta hormona por el tumor.

REFERENCIAS BIBLIOGRÁFICAS

1. Davis KP, Hartmann LK, Keeney GL, Shapiro H. Primary ovarian carcinoid tumors. *Gynecologic Oncology* 1996;61: 259-265.
2. Robboy SJ, Norris HJ, Scully RE. Insular carcinoid primary in the ovary; a clinicopathologic analysis of 48 cases. *Cancer* 1975; 36: 404-418.
3. Ulbright TM, Roth LM, Ehrlich CE. Ovarian strumal carcinoid: An immunocytochemical and ultrastructural study of two cases. *Am J Clin Pathol* 1982; 77: 622-631.
4. Motoyama T, Katayama Y, Watanabe H, Okazaki E, Shibuya H. Functioning ovarian carcinoids induce severe constipation. *Cancer* 1992; 70 :513-518.
5. Roboy SJ, Scully RE. Strumal carcinoid of the ovary. *Cancer* 1980;46:2019-2034.
6. Shigeta H, Taga M, Kurugi K, Kitamura H, Motoyama T, Goray I. Ovarian strumal carcinoid with severe constipation: Immunohistochemical and mRNA analyses of peptide YY. *Hum Path* 1999;30:242-246.
7. Timmins PF, KuoYi-Shin D, Anderson PS, Fields A, Whitney KD, Golberg GL. Ovarian carcinoid: Management of primary and recurrent tumors. *Gynecol Oncol* 2000;76:112-114.