



## REPORTE DE CASO

<https://doi.org/10.18597/rcog.3607>

# Diagnóstico prenatal de atresia de yeyuno con ecografía 3D con reconstrucción en superficie (HDlive): reporte de caso y revisión de la literatura

## Antenatal diagnosis of jejunal atresia by 3D HDlive ultrasound: Case report and literature review

Ángel Chimenea-Toscano, M. D.<sup>1</sup>; Lutgardo García-Díaz, Ph. D.<sup>2</sup>; Guillermo Antiñolo-Gil, Ph. D.<sup>3</sup>

Recibido: 19 de octubre del 2020 / Aceptado: 27 de marzo del 2021

### RESUMEN

**Objetivo:** reportar el caso de una paciente con diagnóstico prenatal de atresia de yeyuno y hacer una revisión de la literatura en torno al resultado y al diagnóstico de esta entidad, implementando el uso de métodos no convencionales: ecografía tridimensional (3D) o resonancia magnética fetal (RM).

**Materiales y métodos:** se reporta el caso de una gestante de 18 años, remitida a la Unidad de Medicina Materno-Fetal, Genética y Reproducción del Hospital Virgen del Rocío de Sevilla (España), por feto con imagen quística abdominal, peristáltica, compatible con atresia de yeyuno, la cual se confirmó con ecografía 3D modo HDlive. Se realizó una búsqueda bibliográfica en Medline/PubMed,

LILACS y Google Scholar, restringiendo por tipo de idioma (inglés y español) y fecha de publicación (enero de 1995 a junio de 2020). Se incluyeron estudios primarios de reportes y series de caso, que abordaran el resultado y el diagnóstico prenatal de esta patología.

**Resultados:** la búsqueda identificó 1.033 títulos, de los cuales cuatro estudios cumplieron con los criterios de inclusión, estos fueron reporte o series de casos. En total se reportaron doce fetos con diagnóstico prenatal de atresia de yeyuno detectada con métodos no convencionales. Una gestación finalizó con óbito a la semana 26 de gestación y en todos los demás casos, el diagnóstico se ratificó durante el periodo neonatal, requiriendo la resección del segmento comprometido. Dos neonatos desarrollaron síndrome de intestino corto como consecuencia de una resección intestinal amplia. El resto experimentó una evolución posoperatoria favorable.

**Conclusión:** la literatura disponible en torno al diagnóstico prenatal de atresia de yeyuno utilizando métodos no convencionales es escasa y se limita a reporte o series de casos. La literatura revisada sugiere que, en presencia de dilatación

\* Correspondencia: Guillermo Antiñolo, Unidad de Medicina Materno-Fetal, Genética y Reproducción, Hospital Universitario Virgen del Rocío, Avda. Manuel Siurot s/n ES-41013 Sevilla (España). [gantinolo@us.es](mailto:gantinolo@us.es)

1. Unidad de Medicina Materno-Fetal, Genética y Reproducción, Hospital Universitario Virgen del Rocío, Sevilla (España); Fetal, IVF and Reproduction Simulation Training Centre (FIRST), Sevilla (España).  
2. Unidad de Medicina Materno-Fetal, Genética y Reproducción, Hospital Universitario Virgen del Rocío, Sevilla (España).  
3. Unidad de Medicina Materno-Fetal, Genética y Reproducción, Hospital Universitario Virgen del Rocío, Sevilla (España); Fetal, IVF and Reproduction Simulation Training Centre (FIRST), Sevilla (España); Centro de Investigación Biomédica en Red de Enfermedades Raras (CIBERER), Sevilla (España).

intestinal, la ecografía 3D y la resonancia magnética fetal podrían tener cierta utilidad a la hora de caracterizar la porción atrésica y establecer el diagnóstico diferencial. Se requieren más estudios que evalúen la utilidad diagnóstica de estas dos alternativas.

**Palabras clave:** atresia de yeyuno; ecografía 3D; ecografía; diagnóstico prenatal.

## ABSTRACT

**Objective:** To report the case of a patient with a prenatal diagnosis of jejunal atresia and to review the literature regarding the results and prenatal diagnosis of this entity, implementing the use of non-conventional methods (3D ultrasound or magnetic resonance imaging).

**Material and methods:** Report of a case of an 18-year-old pregnant woman referred to the Maternal-Fetal Medicine, Genetics and Reproduction Unit of the Virgen del Rocío Hospital in Seville due to fetus with abdominal peristaltic cystic image, consistent with jejunal atresia, confirmed with 3D HDLive mode ultrasound. A bibliographic search was carried out in Medline/PubMed, Google Scholar and LILACS, restricting by type of language (English and Spanish) and date of publication (January 1995 to June 2020). Primary studies of reports and case series relating to the outcome and prenatal diagnosis of this pathology were included.

**Results:** The search identified 1,033 titles, of which four studies met the inclusion criteria, these being reports or case series. A total of twelve fetuses with a prenatal diagnosis of jejunal atresia detected with unconventional methods were reported. In all cases, the prenatal diagnosis was confirmed during the neonatal period, which required resection of the compromised segment; one of them died and two neonates developed short bowel syndrome because of a wide bowel resection. The postoperative course in the remaining cases was favorable.

**Conclusion:** The available literature on the prenatal diagnosis of jejunal atresia using non-conventional methods is scarce and is limited to case reports or

case series. The literature reviewed suggests that, in the presence of intestinal dilation, 3D ultrasound and magnetic resonance imaging could be of some use in characterizing the atretic portion and establishing the differential diagnosis. More studies are required to evaluate the diagnostic utility of these two alternatives.

**Keywords:** Jejunal atresia; 3-D ultrasound; ultrasonography; prenatal diagnosis.

## INTRODUCCIÓN

La atresia de intestino delgado fetal supone una oclusión intrínseca de la luz intestinal y, aunque su incidencia exacta se desconoce, se estima que afecta 1 de cada 3.000 a 5.000 neonatos (1,2), lo que representa, en otras palabras, el 30 % de las obstrucciones intestinales al nacimiento (2). Desde el punto de vista quirúrgico, la atresia intestinal se clasifica como membranosa (tipo I); de cordón fibroso, con o sin defecto mesentérico (tipo II o III), y múltiple (IV); siendo el tipo II su forma preponderante (32%) (2).

Tradicionalmente, el diagnóstico prenatal de atresia intestinal se fundamenta en el uso de la ecografía bidimensional (2D), con una proporción de detección que no supera el 34% de los casos (1-3) y, mientras que para la oclusión duodenal existe un signo ecográfico patognomónico (doble burbuja), para las lesiones que comprometen el yeyuno o el ileon se carece de un hallazgo ecográfico específico (4). Por tanto, el obstetra requiere un alto índice de sospecha, siempre que visualice la presencia de un asa intestinal con un diámetro mayor a 7 milímetros (mm), acompañada de polihidramnios (5), y toda vez que se descarte la presencia de otras patologías como el megacolon congénito, enfermedad de Hirschsprung, vólvulo o íleo meconial (6).

La detección oportuna de la atresia permite brindar asesoría a los padres, optimizar el cuidado prenatal y planear la atención posnatal (4,5). Su tratamiento es primordialmente quirúrgico y consiste en la resección del segmento afectado con anastomosis primaria o diferida (2), con tasas de supervivencia cercanas al 90 % (1,2), excepto

cuando se trata del espectro más complejo de la entidad (atresia tipo IV), o cuando coexiste con vólvulo intestinal (1). Para solventar las limitaciones mencionadas, recientemente la literatura médica ha centrado su atención en el papel que puede llegar a desempeñar la ecografía tridimensional (3D), como herramienta diagnóstica (4). No obstante, poco se conoce sobre la exactitud de esta tecnología (4). En teoría, la ecografía 3D ofrece una aproximación más accesible a un menor costo cuando se compara con otras alternativas no convencionales como la resonancia magnética fetal, al tiempo que permite zanjar las limitaciones que supone el uso de la ecografía convencional (2D) (4).

El objetivo del presente estudio es reportar el caso de una paciente en quien se realizó diagnóstico prenatal de atresia de yeyuno mediante ecografía 3D, y hacer una revisión de la literatura, en torno al resultado y al diagnóstico de esta entidad, implementando el uso de métodos no convencionales (ecografía 3D y resonancia magnética).

## REPORTE DE CASO

Paciente de 18 años de edad, primigestante, con embarazo de 22 semanas, remitida por hallazgo fetal al ultrasonido, de imagen quística abdominal, peristáltica, compatible con dilatación de asa intestinal en ecografía morfológica a la semana 20 de gestación. La consulta se realizó en el mes de marzo de 2020 en la Unidad de Medicina Materno-Fetal, Genética y Reproducción del Hospital Virgen del Rocío de Sevilla (España), centro de alto nivel de complejidad que atiende población adscrita al sistema público de salud en Sevilla. La paciente no presentaba antecedentes personales de relevancia, tenía cribado de aneuploidía con reporte de “bajo riesgo” realizado durante el primer trimestre y, al momento de la consulta, cursaba con una gestación saludable de 22 semanas.

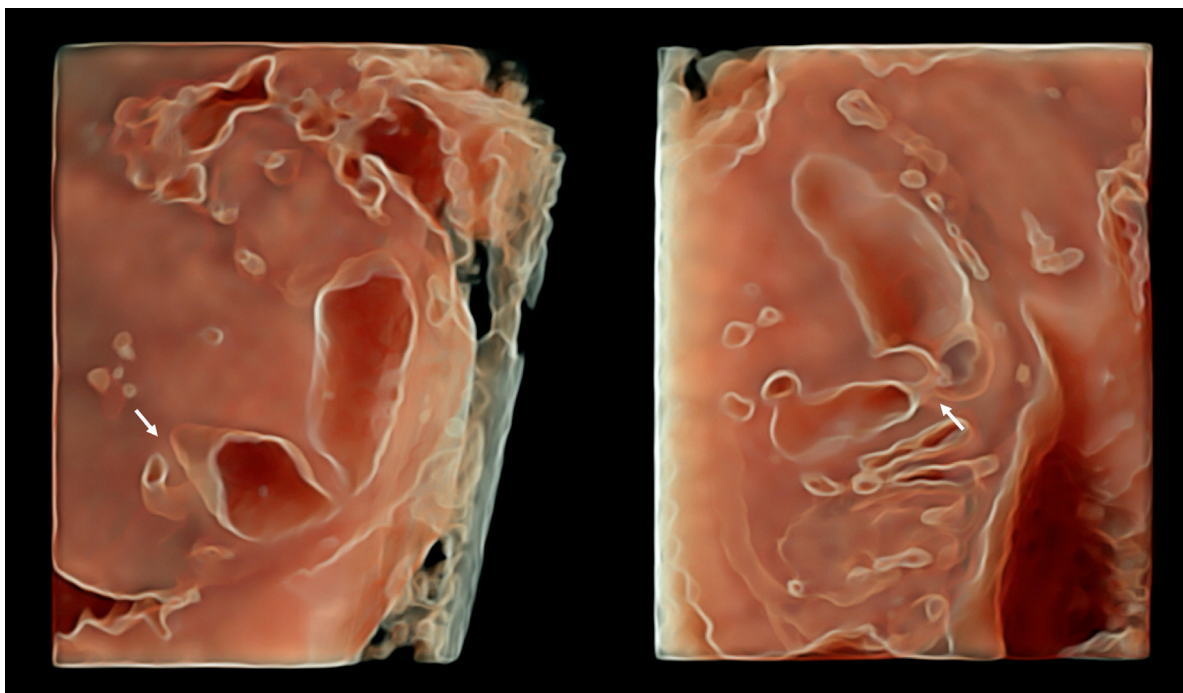
Al ingreso a la unidad de medicina maternofetal, se practicó un primer examen de ultrasonido obstétrico en donde se identificó dilatación de asa intestinal (14 mm de diámetro) asociada a la pre-

sencia de bolsillo de líquido amniótico en límite superior (columna máxima vertical de 92 mm), sin que fuese posible precisar adecuadamente el nivel comprometido. No se documentaron otros hallazgos anormales y la biometría fetal fue concordante, con un peso fetal estimado de 596 g, el cual se informó como adecuado para la edad gestacional. Se ofreció amniocentesis diagnóstica acompañada de estudio genómico para fibrosis quística y enfermedad de Hirschsprung, la cual fue rechazada por la paciente.

A la semana 24 se realizó segundo control ecográfico identificando polihidramnios (columna máxima vertical de 102 mm), acompañado de dilatación de asa intestinal de 11,7 mm, localizada a nivel del marco esplénico con peristaltismo activo y discreta hiperrefringencia, hallazgos sugestivos de atresia de intestino delgado. Dado que no se evidenció pseudomasa meconial ni signos sugestivos de perforación intestinal (ascitis, calcificaciones intestinales), se formuló como primera alternativa diagnóstica atresia de yeyuno. Una vez más, no se evidenciaron hallazgos morfológicos adicionales, la biometría fetal fue concordante y el peso fetal estimado fue 768 g, adecuado para la edad gestacional.

Con impresión diagnóstica de atresia de yeyuno, se procedió a realizar ecografía 3D (equipo Voluson E10; transductor ecográfico con un rango de frecuencias de 2-7 Mhz) con reconstrucción en superficie (HDlive), en la que se detectó un tramo atrésico correspondiente a la segunda porción de yeyuno, con dilatación preestenótica, que confirmó la sospecha diagnóstica (figura 1). Se estableció seguimiento mensual por medicina materno-fetal en donde, adicional a los paraclínicos prenatales habituales, se realizó control ecográfico de crecimiento y bienestar fetal, documentando el aumento progresivo del calibre intestinal sin evidenciar hiperrefringencia, aumento del espesor parietal intestinal o ascitis (figura 2).

A las 35 semanas de gestación, la paciente ingresó a la institución en trabajo de parto; requirió cesárea de emergencia por compromiso en el bien-



**Figura 1.** Atresia de la segunda porción del yeyuno en un feto de 22 semanas identificada mediante ecografía 3D con reconstrucción en superficie (HDLive). Se observa dilatación de la porción proximal de yeyuno previa a segmento intestinal atrésico (flecha).

estar fetal (bradicardia fetal sostenida) sin relación aparente con el cuadro previamente diagnosticado. No se presentaron complicaciones durante la cesárea, ni se documentaron hallazgos positivos adicionales durante el procedimiento. La paciente tuvo un curso posoperatorio adecuado y fue dada de alta al tercer día de la intervención. En cuanto al neonato, este fue de sexo masculino, con peso de 2.555 g y adaptación neonatal inmediata espontánea (Apgar 6/8/9 a los 1, 5 y 10 min respectivamente); no obstante, durante el examen físico se identificó palidez mucocutánea, hemiabdomen superior distendido, sin signos de irritación peritoneal. Con impresión diagnóstica de obstrucción intestinal, se practicó radiografía de abdomen que ratificó el diagnóstico prenatal.

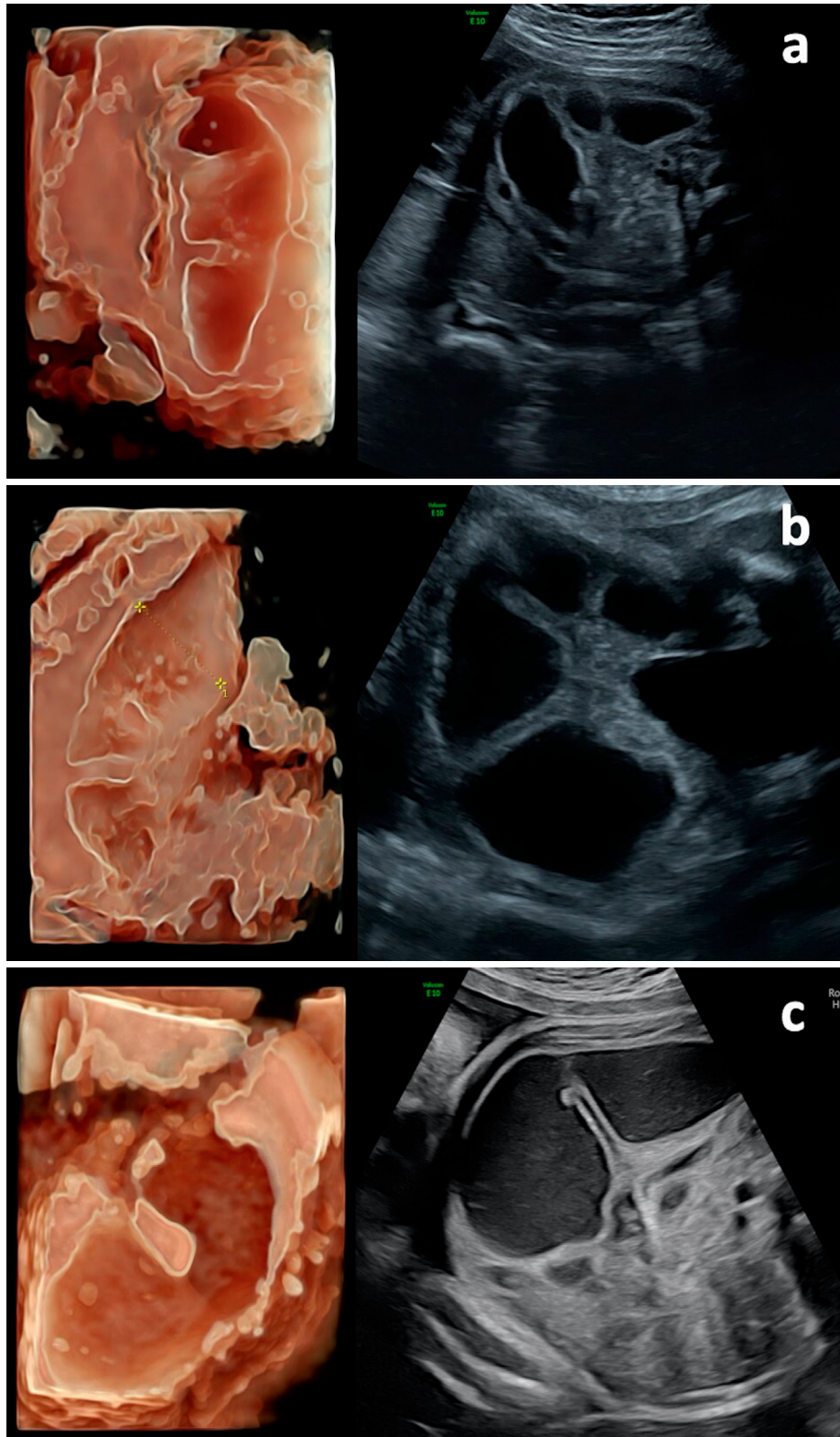
A las 12 horas de vida, se realizó laparotomía media identificando atresia única en segunda porción de yeyuno y vólvulo en sección proximal (tipo II). Se practicó resección del segmento atrésico y anastomosis “en diamante”, con una evolución posquirúrgica sin complicaciones; fue dado de alta

al término del primer mes de vida. Los controles posteriores por parte de pediatría confirmaron la resolución completa del cuadro clínico, sin complicaciones derivadas de la resección intestinal.

*Aspectos éticos.* Se garantizó la confidencialidad de la información. Los autores declaran que han seguido los protocolos de su centro de trabajo para la publicación de datos de pacientes. Se respetó el derecho a la privacidad de la paciente y se obtuvo su consentimiento informado verbal y por escrito para la presentación y publicación del caso.

## MATERIALES Y MÉTODOS

Se realizó una búsqueda bibliográfica en la base de datos Medline vía PubMed, LILACS y Google Scholar, con los términos: “fetal small bowel atresia”, “fetal jejuno-ileal atresia”, “fetal jejunal atresia”, “fetal bowel obstruction”, y sus correspondencias en español. La búsqueda se amplió a otras fuentes de información a partir de la estrategia de “bola de nieve” con base en los estudios recuperados.



**Figura 2.** Correlación clínica de los hallazgos con ecografía 2D y 3D con reconstrucción en superficie (HDlive). Se observa dilatación excéntrica de asa única de intestino delgado que sugiere la presencia de atresia de yeyuno, con diámetro máximo de 18,0 mm en semana 29 (a), 22,1 mm en semana 32 (b), y 25,0 mm en semana 35 (c). Durante el seguimiento realizado a semana 35 (c), se evidencia dilatación pronunciada de la porción proximal de yeyuno, compatible con vólvulo proximal. No se observan signos de sufrimiento de asa o perforación (v.g. aumento de grosor parietal o ascitis).

Se incluyeron estudios primarios de cualquier diseño epidemiológico, entre ellos reporte y series de caso, publicados desde el año 1995 hasta junio de 2020, en inglés y español, que abordaran el resultado perinatal y el diagnóstico de esta patología, empleando para ello técnicas de diagnóstico prenatal no convencional (ecografía 3D modo HDlive o resonancia magnética fetal). Se excluyeron estudios en los que no se realizó diagnóstico prenatal, aquellos casos en los que no se definió el nivel de atresia o en los que esta correspondió a otro segmento.

Todos los títulos y resúmenes recuperados fueron tamizados por dos autores quienes, aplicando los criterios de inclusión y exclusión, definieron aquellos que deberían ser objeto de análisis. Las discrepancias se resolvieron mediante consenso. Se obtuvo información respecto a: edad materna, edad gestacional al diagnóstico, hallazgos ecográficos, hallazgos en la ecografía 3D o en la resonancia magnética fetal (RM) y resultado perinatal. Se realizó síntesis narrativa de los estudios incluidos.

## RESULTADOS

A partir de la búsqueda bibliográfica se hallaron 1.033 títulos, de los cuales cuatro estudios cumplieron con los criterios de inclusión y de exclusión. Dos corresponden a reportes de casos (7,8), y dos a una serie de casos (4,9). Los cuatro estudios incluidos fueron publicados en inglés, teniendo como escenario clínico instituciones de salud ubicadas en Italia (4), Japón (7), Brasil (8) y Estados Unidos (9). En total se reportaron doce casos de diagnóstico prenatal de atresia de yeyuno con métodos no convencionales: tres casos con ecografía 3D, y diez mediante RM fetal.

AboEllail et al. (7) reportan un caso de una paciente con diagnóstico fetal de atresia de yeyuno durante la semana 28 de embarazo en Kagawa (Japón). La gestante fue referida por sospecha de dilatación intestinal a la ecografía 2D, toda vez que se identificó la presencia de múltiples dilataciones quísticas en hemiabdomen superior. Mediante ecografía 3D con reconstrucción en superficie (HDLive)

se demostró la correcta continuidad entre estómago y duodeno, con peristaltismo activo, acompañado de la presencia de una zona hipoplásica en yeyuno. No se empleó RM fetal. A la semana 36 de gestación, la paciente ingresó con trabajo de parto pretérmino, culminado con el nacimiento de un varón de 3.002 g, con adaptación neonatal inmediata espontánea (Apgar 8/9 a los 1 y 5 min respectivamente) y pH de arteria umbilical de 7,32. La radiografía simple de abdomen mostró signo de triple burbuja, y el enema con medio de contraste reveló microcolon. Se confirmó el diagnóstico de atresia yeyunal y se realizó resección con anastomosis en diamante a los tres días de vida. La evolución posquirúrgica del neonato cursó sin alteraciones.

Werner et al. (8) reportan el caso de un feto con atresia de yeyuno diagnosticado en Río de Janeiro (Brasil) a la semana 31 de gestación. El diagnóstico se realizó mediante la combinación de ecografía 2D y 3D con reconstrucción en superficie (HDLive), al documentar la presencia de dilatación intestinal y aumento de la cámara gástrica, asociado a polihidramnios. Se realizó RM fetal en la semana 32, la cual confirmó la presencia de dilatación de asas intestinales proximales y polihidramnios; se estableció como sospecha diagnóstica atresia de yeyuno. Se practicó cesárea en la semana 38, con nacimiento de un varón de 2.515 g con adaptación neonatal inmediata espontánea (Apgar 9/10 a los 1 y 5 min respectivamente). Al momento del nacimiento, la radiografía toraco-abdominal reveló distensión de asas de intestino delgado con obstrucción a nivel de yeyuno proximal. Se realizó laparotomía que confirmó el diagnóstico prenatal, en la que se resecó el segmento atrésico y una porción de intestino más distal a la zona mencionada, dada la presencia de vasos hipoplásicos. La longitud del intestino delgado residual fue de 2 metros (considerada como óptima) y tanto la madre como el recién nacido fueron dados de alta al noveno días de la intervención, con una evolución posquirúrgica favorable.

Tonni et al. (4) publican un caso de diagnóstico prenatal de atresia de yeyuno incluido en una serie

de siete casos de atresia intestinal (alta y baja) diagnosticados en Mantua (Italia), en un hospital de alto nivel de complejidad. El diagnóstico se realizó en la semana 32 de gestación al evidenciar dilatación de asas proximales de intestino delgado mediante el empleo de ecografía 3D multiplanar. Las características ecográficas descritas incluyen la dilatación intestinal con hiperecogenicidad de pared, aumento del tamaño de la cámara gástrica, ascitis y presencia de quistes mesentéricos. No se empleó RM fetal. La gestación concluyó con parto vaginal luego de inducción a la semana 39, obteniendo fruto de sexo femenino de 2.930 g con adaptación neonatal inmediata espontánea (Apgar 7/8 a los 1 y 5 min respectivamente). Al nacimiento se practicó laparoscopia que confirmó el defecto, con posterior laparotomía para resección y anastomosis término-terminal con buena evolución posquirúrgica.

Rubio et al. (9) reportan nueve casos de diagnóstico prenatal de atresia de yeyuno identificados en un hospital de alto nivel de complejidad localizado en Washington (EE. UU.). La edad gestacional al diagnóstico osciló entre las 25 y las 36 semanas, y se implementó la combinación de ecografía 2D y RM fetal, sin ecografía 3D. Tanto en la ecografía como en la resonancia el hallazgo más frecuente fue la presencia de bucles de asas dilatadas en hemiabdomen superior asociadas a polihidramnios, con una dilatación proximal más notoria en presencia de vólvulo. Todas las gestaciones culminaron a término, excepto por un caso de óbito a la semana 26 de gestación. De los ocho neonatos que sobrevivieron, dos desarrollaron síndrome de intestino corto como consecuencia de una resección intestinal amplia por múltiples segmentos atrésicos. El resto de los casos tuvo una evolución posoperatoria favorable.

## CONCLUSIÓN

La literatura disponible en torno al diagnóstico prenatal de atresia de yeyuno utilizando métodos no convencionales (ecografía 3D o RM) es escasa y se limita a reportes o series de casos. La literatura revisada sugiere que, en presencia de dilatación

intestinal, la ecografía 3D y la RM podrían tener cierta utilidad a la hora de caracterizar la porción atrésica y establecer el diagnóstico diferencial. Se requieren más estudios que evalúen la utilidad diagnóstica de estas dos alternativas.

## REFERENCIAS

1. Barnewolt CE. Congenital abnormalities of the gastrointestinal tract. *Semin Roentgenol.* 2004;39:263-81. <https://doi.org/10.1053/j.ro.2004.02.002>
2. Anomalies of the gastrointestinal tract and the abdominal wall. En: Paladini D, Volpe P, editores. *Ultrasound of congenital fetal anomalies.* Taylor and Francis Group, 2014. Pp. 267-306. <https://doi.org/10.1201/b16779-8>
3. Haeusler MC, Berghold A, Stoll C, Barisic I, Clementi M; EUROSCAN Study Group. Prenatal ultrasonographic detection of gastrointestinal obstruction: results from 18 European congenital anomaly registries. *Prenat Diagn.* 2002;22(7):616-23. <https://doi.org/10.1002/pd.341>
4. Tonni G, Grisolia G, Granese R, Giacobbe A, Napolitano M, Passos JP, et al. Prenatal diagnosis of gastric and small bowel atresia: A case series and review of the literature. *J Matern Fetal Neonatal Med.* 2016;29(17):2753-61.
5. John R, D'Antonio F, Khalil A, Bradley S, Giuliani S. Diagnostic accuracy of prenatal ultrasound in identifying jejunal and ileal atresia. *Fetal Diagn Ther.* 2015;38(2):142-6. <https://doi.org/10.1159/000368603>
6. Wax JR, Hamilton T, Cartin A, Dudley J, Pinette MG, Blackstone J. Congenital jejunal and ileal atresia: Natural prenatal sonographic history and association with neonatal outcome. *J Ultrasound Med.* 2006;25(3):337-42. <https://doi.org/10.7863/jum.2006.25.3.337>
7. AboEllail MA, Tanaka H, Mori N, Hanaoka U, Hata T. HDlive silhouette mode in antenatal diagnosis of jejunal atresia. *Ultrasound Obstet Gynecol.* 2016;48(1):131-2. <https://doi.org/10.1002/uog.15737>
8. Werner H, Macedo N, Fazecas T, Nogueira R, Daltro P, Castro P, et al. Prenatal diagnosis of jejunal atresia by

3-D ultrasonography and MRI. *J Obstet Gynaecol Can.* 2019;41(11):1529-30. <https://doi.org/10.1016/j.jogc.2018.06.022>

9. Rubio EI, Blask AR, Badillo AT, Bulas DI. Prenatal magnetic resonance and ultrasonographic findings in small-bowel obstruction: Imaging clues and post-natal outcomes. *Pediatr Radiol.* 2017;47(4):411-21. <https://doi.org/10.1007/s00247-016-3770-0>

## CONTRIBUCIÓN DE LOS AUTORES

Ángel Chimenea-Toscano: diseño y elaboración del manuscrito; revisión bibliográfica y aprobación de la versión final. Diseño de material gráfico.

Lutgardo García-Díaz: diseño y elaboración del manuscrito; revisión bibliográfica y aprobación de la versión final. Diseño de material gráfico.

Guillermo Antiñolo-Gil: diseño y elaboración del manuscrito; revisión bibliográfica y aprobación de la versión final. Diseño de material gráfico.

**Conflicto de intereses:** ninguno declarado.