Cerclaje Profilactico en la Incompetencia Cervical durante el Embarazo *

Dr. Fernando Del Corral *
Dr. Reinaldo Mora R. *
Dr. Saulo Múñoz Delgado *

Shirodkar (1) en 1955 describió su procedimiento de cerclaje cervical para el tratamiento del sindrome de incompetencia durante el embarazo. Su técnica mediante el uso de auto-injertos ha tenido buenos resultados (2-3), aún cuando se le han señalado inconvenientes tales como la fibrosis consecutiva que ocasione sobre los cuellos intervenidos, dificultando el parto o haciendo imperativa una cesárea después del procedimiento.

Debido a estos inconvenientes Green Armytage y McClure (4) en Inglaterra, han propuesto un procedimiento en el cual usan materiales inabsorbibles y que no presenta los inconvenientes señalados a la técnica original de Shirodkar.

Easterday y Reid (5) en 1959 han propuesto un procedimiento que ofrece ventajas, tales como su fácil realización y la rápida extracción del cerclaje cuando esté indicado o se haga necesario.

Presentamos un caso manejado según esta técnica con el objeto de señalar la sencillez del procedimiento, sus ventajas y su gran valor profiláctico durante el embarazo, en pacientes en las cuales existe una historia concluyente de aborto habitual, por incompetencia cervical.

MATERIAL Y METODOS

En este procedimiento hemos usado la técnica descrita por Easterday y Reid (5), que consiste en colocar en forma de anillo en la unión entre el segmento inferior y el cuello un alambre de acero N° 0 en medio de un tubo de polietileno de 1.19 por 1.70 de diámetros interno y externo respectivamente. Bajo anestesia general y previa exposición del cuello, se secciona la mucosa vaginal en la porción posterior del cuello, cerca del fornix en un trayecto de un

* Del Departamento de Obstetricia y Ginecología Facultad de Medicina Universidad del Valle.

centímetro. A continuación se secciona transversalmente la mucosa vaginal de la porción anterior del cuello a un centímetro del orificio externo. La vejiga es rechazada con tijera y torunda hacia arriba

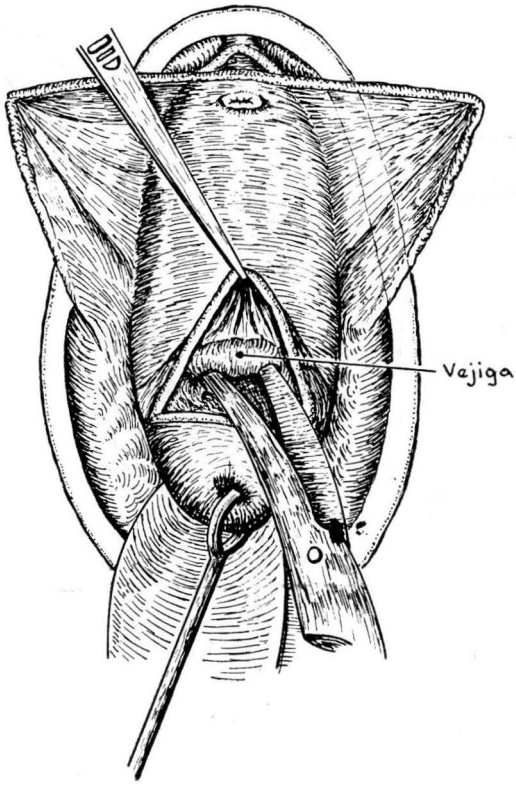

Fig. 1

hasta descubrir la región del istmo. (Fig. 1). Con aguja redonda de medio círculo se pasa el material para cerclaje de atrás hacia ade-

lante contorneando el cervix. (Fig. 2). Este procedimiento se repite de nuevo para el otro lado (Fig. 3, Fotografía 1). Una vez pasado el material de cerclaje se anuda hacia adelante lo suficiente para

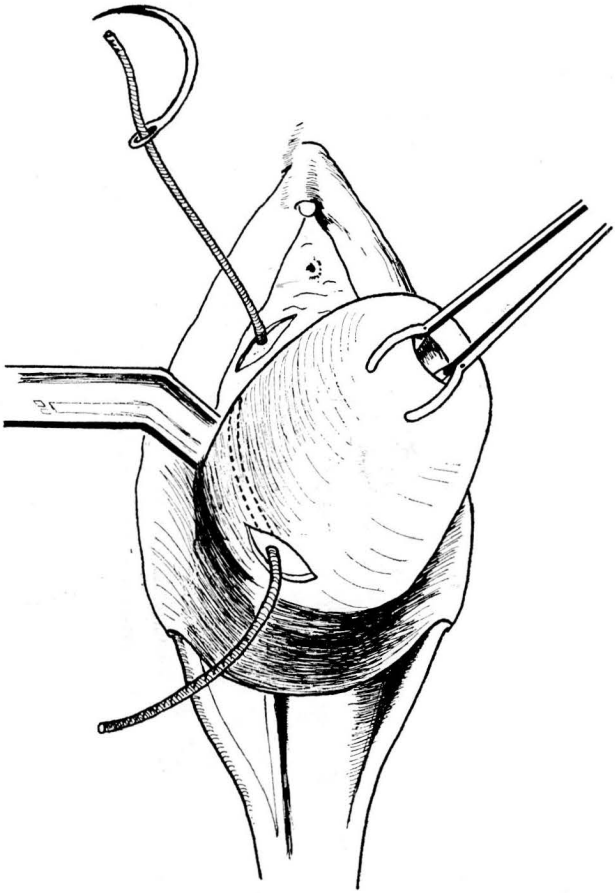

Fig. 2

que el dedo meñique difícilmente pueda ser introducido por el canal cervical. A continuación se fija el cerclaje hacia adelante cerca del

nudo y a cada lado con un punto de transfixión con seda negra (Fig. 4). El cerclaje se fija además sobre la región posterior del cuello con uno o dos puntos de seda para evitar su deslizamiento.

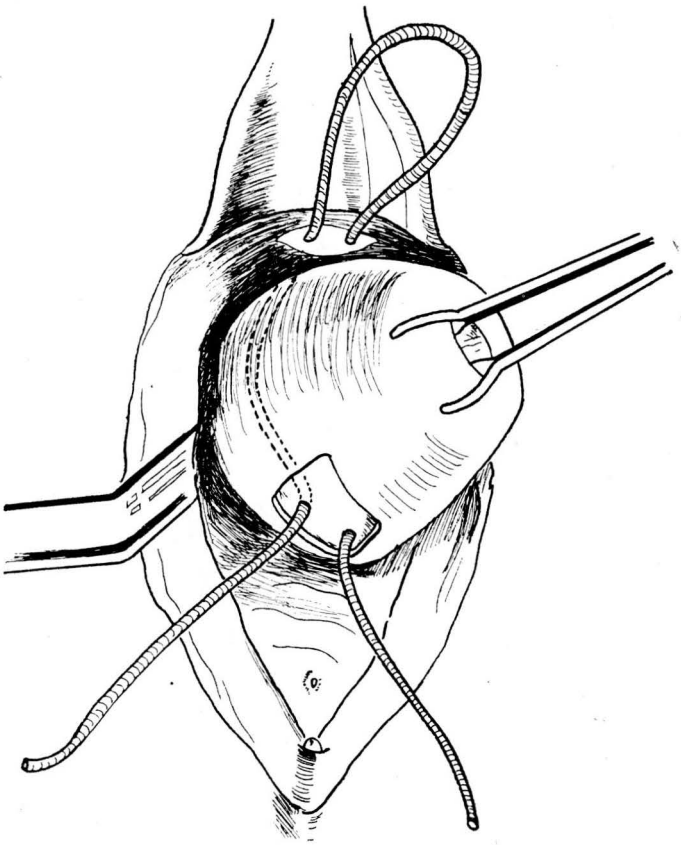

Fig. 3

La mucosa se cierra por los procedimients corrientes. Cuando se haga necesario retirar el cerclaje previa identificación del nudo por palpación, se hace una infiltración con Xilocaína, se secciona la mu-
ordenó tratamiento para tricomoniasis vaginal.

cosa vaginal sobre el nudo y tomando éste con una pinza de Allis, se secciona el cerclaje el cual se extrae fácilmente por tracción sobre la misma pinza.

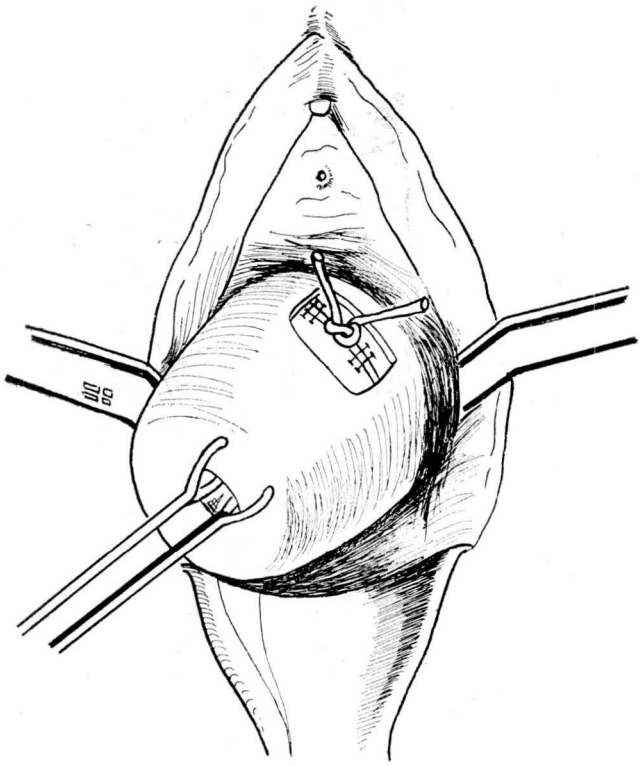

Fig. 4

CASO CLINICO

H. Cl. Nº 50808

Nombre: O. E. de G.

Mujer de 25 años, la cual fué referida al H. U. V., el 10 de Septiembre de 1959, por haber presentado seis abortos consecutivos después de dos embarazos a término.

Los antecedentes personales de importancia se refieren a disnea durante el ejercicio y sensación de opresión precordial ocasional.

Antecedentes Ginecológicos y Obstétricos:- menarca a los 15 años, ciclos de 28 por 3-4 regulares, abundantes. Presenta dispa-

Fotografía 1

reunia desde su matrimonio. Desde hace varios años se queja de flujo vaginal, pruriginoso, con aumento post-menstrual. Sus dos primeros embarazos terminaron en partos a término, normales, atendidos en la residencia por comadronas, en 1950 y 1954 respectivamente. Ha presentado seis abortos con las siguientes características:

1) En 1954, de 14 semanas, sin dolor ni hemorragia ni expulsión previa de líquido.

2) En 1955, de 16 semanas, con dolor tipo expulsivo y hemorragia.

3) En 1956, de 18 semanas, sin dolor, con ruptura espontánea de membranas dos horas antes de la expulsión del feto.

4) En 1956, de 16 semanas, sin dolor ni hemorragia ni pérdida de líquido.

Placa 1

Inyectado el medio de contraste al máximun de capacidad de la cavidad uterina se ve lleno homogéneo de esta cavidad y principio de reflujo tubárico bilateral. El canal cervical cuando está lleno el medio de contraste dilatada hasta un centímetro, sin embargo se vacia rápidamente y solo quedan vestigios de medio de contraste alrededor de la sonda colocada en el canal cervical.

5) En 1957, de 18 semanas, ruptura espontánea de membranas una hora antes de la expulsión del feto.

6) En 1958, de 26 semanas con ruptura espontánea de membranas una hora antes.

La histerosalpingografía mostró incompetencia del canal cervical (Placa 1 con su leyenda que está en la última página). Se le

El 18 de Enero|60, se le practicó cerclaje profiláctico con acero y plástico (Easterday Duncan Reid 5), durante un embarazo de 11 semanas de edad. (Ultima regla en Octubre 24-27 de 1959). Se inició tratamiento con PROVERA+r (50 mgr. al día) Serpasol (0.75 mgr. al día) y largactil (25 mgr. al día). La evolución del embarazo fué satisfactoria hasta el 22 de Mayo|60, cuando presentó ruptura espontánea de membranas. Se hospitalizó y se tomó una placa de control con el fin de comprobar la integridad del cerclaje (Placa 2 con su leyenda que está en la última página). El 25 de Mayo

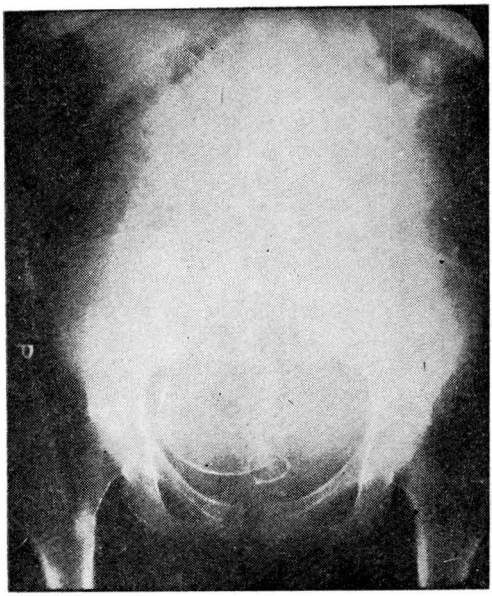

Placa 2

Radiografía AP de abdomen, muestra feto único intra-uterino en presentación cefálica derecha. Se demuestra un anillo de cerclaje cervical, el cual aparece en íntimo contacto con el occipucio fetal.

presentó contracciones regulares de buena intensidad y frecuencia, por lo cual se procedió a retirar el cerclaje para permitir el parto. La duración total del parto fué de 1:45', en forma normal con obtención de una niña de 1.875 gramos, nacida en buenas condiciones. En la actualidad, los controles verificados a la niña muestran un desarrollo normal y buenas condiciones de salud.

COMENTARIO

El sindrome de incompetencia cervical es una entidad reconocida como causante de abortos a repetición en el segundo trimestre del embarazo. Su tratamiento médico ha sido desconsolador y sólo mediante el tratamiento quirúrgico se han obtenido resultados satisfactorios. Estos procedimientos pueden ejecutarse con y sin embarazo. Cuando la paciente sin previo control y con historia de aborto habitual del 2º trimestre hace un nuevo embarazo, sólo un control cuidadoso podrá determinar la progresiva dilatación del cuello y la protrusión de las membranas. Pero ocurre generalmente su evolución latación es tan asintomática que la paciente ignorando su evolución no consulta al especialista sino una vez rotas las membranas, época para la cual intentar cualquier tratamiento sería inútil.

Estos inconvenientes favorecen el cerclaje profiláctico electivo, el cual efectuado en condiciones óptimas, ofrece mayores ventajas que cuando se hace una vez transcurridas las primeras 14 semanas de embarazo, excluyendo así las causas de aborto por huevos defectuosos.

El procedimiento invocado por Easterday y Luncan Reid, tiene la ventaja de ser sencillo, ejecutado con materiales de fácil consecución, el cual permite además, su cómodo retiro cuando éste se haga necesario. El post-operatorio corto y la rápida ambulación acumulan aún mayores ventajas para que el procedimiento sea de muy buena aceptación para médicos y pacientes.

No existe hasta hora una experiencia clínica muy vasta en la literatura para preconizar el mejor método quirúrgico en el tratamiento de este síndrome, pero creemos que hasta ahora los mejores resultados se han obtenido con los variados tipos de cerclajes, particularmente con el mencionado, el cual por la superioridad que ofrece, puede ser si no la única respuesta al tratamiento de la incompetencia cervical durante el embarazo, sí un procedimiento más para manejar este síndrome. La administración de Progestógenos como complemento del cerclaje es objeto de conjeturas (6) si con ellos se pretende tranquilizar el útero grávido. No obstante tengan o nó un efecto "tranquilizador" pueden ofrecer ventajas debidas si no a sus discutidas cualidades de "bloqueo" si a través de sus relaciones con los corticoides y por ellas probablemente relacionada con el metabolismo del glicógeno (7).

Los fetos inmaduros tienen un mínimo de grasa y deben usar glicógeno para su energía, necesitando además gran cantidad de éste al nacer (7). Es probable que la progesterona tenga un papel importante en la gliconeogenesis, y que pueda mejorar los depósitos de glicógeno. Por ello aceptamos que la progesterona pueda tener un efecto benéfico en fetos prematuros, como son la mayor parte de los nacidos de pacientes sometidas a cerclaje.

SUMARIO

Se describe la técnica para cerclaje con acero y plástico aconsejada por Easterday y Reid. Se presenta un caso, en el cual se siguió esta técnica como procedimiento profiláctico durante el embarazo en el síndrome de incompetencia cervical.

Por la sencillez del procedimiento y la facilidad de retirarlo cuando esté indicado o se haga necesario, creemos que es un buen procedimiento para utilizarlo en pacientes embarazadas.

REFERENCIAS BIBLIOGRAFICAS

1 Shirodkar, V. N. A. new method of operative treatment for habitual abortion in the second trimester of pregnancy. Antiseptic, 52: 299; 1955.

2 Barter, R. H., Dusbabek, J. A. Riva, H. L., Parks, J. Clossure of the incompetent cervix during pregnancy. Surgical Forum. 7:56, 1957.

3 Barter, R. H., y asociados, Clossure of the incompetent cervix during pregnancy. Am. J. Obst. & Gynec. 522, 1958.

4 Green Armytage, V. McClure Browne, Habitual abortion due to insufficiency of the internal cervical os. A Preliminary Report of seven cases treated by a modified Shirodkar Technique. British Med. J. 5037: 126-8, Jul. 1957.

5 Aasterday Ch. L. Duncan E. Reid. The incompetent Cervix in in Repetitives Abortion and premature Labor. The New Engl. J. if Med. Vol. 260: 687, 690 Abril 1959.

6 Del Corral F., Stempfel R. E. Hamblen E. C. Acción del acetato de 6 Alfa metil 17 Alfa hidroxi progesterona sobre las contracciones de Braxton Hicks en el embarazo avanzado y algunos estudios sobre su metabolismo. Rev. Col. de Obst. y Gin. Vol. XI Nº 2, 201, 222 Marzo-Abril 1960.

7 Eichner E. Clinical use of 17 Alfa hidroxyprogesterone 17 n caproate in the prevention of Premature labor, and its effect upen fetal Salvage, Ann. of the N. Y. Acad. of Sciences. Vol. 71: Part. IX 787, 793 Julio 1958.