DIFICULTADES DIAGNOSTICAS DEL EMBARAZO EXTRAUTERINO

Doctor **Alfonso Beltrán Calderón**

INTRODUCCION

Desde el año de 1959, año que ingresé al Hospital de San José, en los Servicios de Ginecología y Obstetricia, y aun un poco antes, cuando hacía el curso o la rotación por los mismos en la Universidad, noté que dentro del campo de actividades de la práctica tocoginecológica emergía como entidad que presentaba dificultades diagnósticas el *embarazo extrauterino,* y con la extrañeza propia del principiante en esta actividad, ví cómo en varias oportunidades se hizo con facilidad un diagnóstico errado de la entidad, ya en unos casos interviniendo pacientes con una presunción diagnóstica de *embarazo ectópico* y al llegar a la cavidad pélvica no se podía confirmar éste, y en el caso contrario, con un diagnóstico de cualquier emergencia quirúrgica abdominal, se efectuaba la laparotomía y casualmente nos encontrábamos con los signos de un *embarazo ectópico,* en unos casos con ruptura a la cavidad abdominal y en otros casos, los menos frecuentes, sin romperse y sin producir la sintomatología propia de la entidad.

Luego a medida que se trajinan los problemas de la especialidad, comprende uno que lo visto anteriormente tiene perfecta explicación y lo que se nos hizo extraño en una ocasión se repite día a día, ya que por más estudios, exámenes, sospechas, historias que se efectúen en una paciente se llega al difícil problema de resolver si se halla uno ante un caso de *embarazo ectópico* o ante cualquier otra urgencia quirúrgica y vuelve nuevamente en unos casos a efectuar la laparotomía en blanco, o a esperar pacientemente con otro diagnóstico, la ruptura del *embarazo ectópico* y la laparotomía tardía de urgencia que en algunos casos como se verá más adelante en el desarrollo de esta comunicación produce la muerte de la paciente, (con gran suerte no registrada ninguna en nuestra serie), y, si no un desenlace tan fatal, sí el intervenir enfermas en muy malas condiciones generales y no sin los riesgos de ser sometidas a una inducción anestésica y

manipulaciones quirúrgicas con grandes perturbaciones de sus signos vitales y aún muchas de éllas en estado de shock.

No tiene este trabajo el objeto de marcar una pauta definida y precisa en extremo en el difícil diagnóstico del *embarazo extrauterino,* pero sí fijar normas más o menos útiles, que en manos de médicos que trajinan la especialidad son valiosas, ya que es grande la satisfacción de un Tocoginecólogo que se resuelva a abrir una cavidad abdominal y ver que su interrogatorio, su examen y su diagnóstico son precisos y encuentra sangre libre en cavidad abdominal y la trompa uterina estallada o el hematosalpix característico como comprobación de la emergencia ante la cual él se iba a enfrentar y en estas condiciones pueda solucionar su problema quirúrgico correctamente.

No se quiere tampoco y mucho menos es el objeto de este trabajo que después de seguir las normas que en él se insinúan se haga siempre y con precisión el diagnóstico del *embarazo ectópico,* pero sí tratar de formar una conciencia médica; una rutina en el examen, en el interrogatorio, y tal vez lo más importante, llamar la atención sobre los síntomas de la paciente que nos puedan ayudar a hacer el diagnóstico correcto de la entidad.

Lleva también este trabajo la experiencia que tenemos en los Servicios Obstétrico-ginecológicos del Hospital de San José, en relación al diagnóstico de gestación ectópica, como también la experiencia personal que he tenido en estos mismos Servicios durante los años en que a ellos he pertenecido.

Es también importante saber que, todos los casos que reposan en esta monografía tienen la comprobación definitiva del diagnóstico como son las piezas patológicas y los protocolos del Departamento de Patología del Hospital.

En la última parte de este escrito se presentará en forma más o menos completa, una estadística hospitalaria de los casos de *embarazo ectópico.* Fue grande sorpresa al realizar esta estadística pues existe una casuística que no se esperaba al iniciar este trabajo, lo que nos demuestra que el *embarazo ectópico* es más frecuente de lo que muchos de nosotros creemos.

Quiero también con este trabajo quitar de las mentes médicas, el convencimiento de algunos autores que, el diagnóstico del *embarazo ectópico* es una cuestión de suerte[3], y que con un examen ordenado, un buen interrogatorio, unos antecedentes bien claros, se llega si no con facilidad, sí con bastante frecuencia a una diagnóstico preciso de la entidad que nos ocupa.

MATERIAL Y METODO

Se tomaron en primer lugar para la confección de este trabajo, las observaciones hechas por nosotros durante la permanencia como Interno y

Residente en los Servicios de la especialidad.

Ya desde el punto de vista estadístico se analizaron, en primer lugar, los archivos del Departamento de Patología del Hospital con el fin de no utilizar sino los casos comprobados de Gestación Ectópica, revisando los protocolos de piezas quirúrgicas, desde el año de 1959 hasta el primer semestre de 1963. Se encontraron 101 diagnósticos de *embarazo ectópico.*

En segundo lugar se procedió a buscar en el Servicio de Estadística del Hospital las historias clínicas de las pacientes que figuraban con el diagnóstico de Patología. Debido a una defectuosa organización de este Departamento, principalmente en los años de 1959 y 1960, fue necesario para lograr analizar las historias clínicas, revisar los libros de salidas de los Servicios del Hospital, tanto en caridad como en pensionado, para extraer de allí, datos que nos fueron muy valiosos en la conformación de la estadística.

Se hizo la revisión de historias clínicas anotando principalmente, según el espíritu de este trabajo, los datos de interrogatorio, de examen y los tratamientos quirúrgicos efectuados en las pacientes, lo que le dio al trabajo el nombre de *Dificultades diagnósticas del embarazo extrauterino.*

Con base en esta revisión de historias se procedió a agrupar los signos y síntomas de las pacientes que sirvieron para efectuar el diagnóstico correcto y en muchas otras veces errado de la gestación ectópica.

Se analizan en el capítulo de Diagnóstico los signos y síntomas generales de la entidad, según lo observado por nosotros, que concuerda con los encontrados por los trabajos que antecedieron éste y que son tal vez los más completos en nuestra bibliografía nacional y que pertenecen a los doctores Jesús A. Gómez Palacino [7], y Salomón Turbay [15], el primero efectuado en el año de 1954, con el título de *Noventa y cinco casos de embarazo extrauterino* y el segundo en el presente año, con el título de *Trescientos casos de embarazo ectópico,* trabajos éstos que nos muestran muy a las claras la evolución que ha tenido el tratamiento y la conducta de la entidad en Bogotá.

Se ha procurado también buscar la bibliografía nacional, que en realidad es poca en este territorio Obstétrico-ginecológico.

También se hace notar que es la primera comunicación de la entidad en el Hospital de San José, ya que solamente el trabajo de tesis del doctor J. Barriga Combariza [2], fué el único que reporta en forma estadística el número de casos encontrados de la entidad en el Hospital de San José.

Hay otro trabajo estadístico efectuado en el año de 1961, que lleva algunos datos que logramos incluír en éste, y es el efectuado por el doctor E. Duplat Yáñez [5] para ingresar como Miembro Afiliado a la Sociedad

Colombiana de Obstetricia y Ginecología.

DIAGNOSTICO

Revisando trabajos que figuran en la bibliografía y en general todos los libros de texto que tratan el tema que nos ocupa, se puede sacar como primera conclusión y único punto en el cual hay acuerdo, que el diagnóstico de *embarazo ectópico* es difícil desde el punto de vista clínico-quirúrgico y que es necesario como todos ellos lo recalcan, un buen interrogatorio y un buen examen para llegar al diagnóstico de la entidad y que si uno u otro de éstos falla es casi imposible hacer éste correctamente.

En la mayoría de los casos de gestación ectópica, cuando esta no se ha roto, la sintomatología no es más que dolor en fosas ilíacas o hipogastrio con irradiaciones bien sea a la parte alta del abdomen, a la región lombosacra o en otros casos, a la raíz del muslo, síntomas éstos, que confunden la lesión con los trastornos más o menos dolorosos, que suelen acompañar el período de gravidez normal [13].

En otras ocasiones y debido al pequeño aumento del cuerpo uterino durante el período de gestación ectópica y a la escasa hemorragia vagital que suele acompañar en algunas oportunidades a ésta, saltan como causas de estos síntomas, ya sea una amenaza de aborto o en algunas oportunidades un aborto incompleto, ya que no es raro, que pacientes con *embarazo ectópico* comprobado, más tarde, hayan sido sometidas previamente a un legrado uterino por aborto incompleto.

Los libros clásicos de la materia, dan características de color y cantidad a la hemorragia, que se presenta en el *embarazo ectópico,* cosa que en la práctica diaria se ve que no corresponde a la realidad, pues hay hemorragia de todo tipo, abundancia y color, en los casos que nosotros revisamos.

Leyendo y consultando el trabajo del doctor Gómez Palacino [7], con el cual ingresó como Miembro de Número a la Sociedad Colombiana de Obstetricia y Ginecología y fijando la atención sobre sus conclusiones, se ve que en el corto período de menos de diez años, las dos principales recomendaciones que él hacía en su monografía se están cumpliendo en todos los Servicios de la especialidad con magníficos resultados. Recalca el doctor Gómez Palacino la utilidad que tiene en el diagnóstico del *embarazo ectópico,* la punción del fondo de saco de Douglas con el fin de extraer sangre en los casos de ruptura espontáneo de aquel, lo que nos da un alto porcentaje de certeza para hacer un diagnóstico preciso, ya sea de un *embarazo ectópico* roto o de un aborto tubárico, base en la cual anotamos, las punciones realizadas por nosotros en esta comunicación, ascendieron como se verá más adelante a un 78% de las enfermas con la sospecha de *embarazo ectópico* y que fue positiva para nosotros en un 59%. (65.1% en el trabajo del doctor Tur-

bay). Hay que recordar las características en sí, encontradas en la sangre obtenida por punción, ya que ésta no coagula, debido a la fibrinolisina presente en las células coriales.

En algunas oportunidades no se extrajo sangre pura, sino un líquido serohemático, que leyendo trabajos de algunos autores, también es de ayuda en el diagnóstico de la lesión que aquí tratamos. Vemos con frecuencia como esta punción del fondo de saco de Douglas o de los fondos de saco laterales, en una paciente, que tiene una sintomatología más o menos vaga de *embarazo ectópico,* resulta positiva para pus y entonces nos orienta a un diagnóstico, de anexitis purulenta, y en casos más agudos de pelviperitonitis y nos hace efectuar la colpotomía posterior, muy útil, en este último caso y que va a llevar a una recuperación, si no definitiva, por lo menos transitoria, de la paciente que sufre esta lesión, mejorando su estado general, para hacer intervenciones más completas en el momento oportuno.

Es lástima que en este trabajo, no se hayan realizado, como recomienda el doctor Guillermo Navas Angel [11], en su trabajo de tesis titulado *Ectópico prolongado,* un medio diagnóstico, que se halla poco difundido dentro de nosotros y que es la peritoneoscopia que en manos hábiles es de gran precisión, para el diagnóstico no solamente de *embarazo ectópico,* sino también, cualquier otra entidad patológica de la pelvis.

Se ha tenido comunicación particular, de que en el Servicio Ginecológico del Hospital de la Hortúa, se está practicando esta última técnica trabajo dirigido por el doctor Eduardo Cáceres, lo que nos hace presumir, que dentro de poco tiempo tendremos, comunicaciones de gran interés a este respecto.

Tampoco se hizo, ni se ha visto hacer en nuestro medio, la transiluminación de la vacidad pélvica, usada por algunas escuelas europeas antiguas, y cuyo fin, era detectar sombras, que hacían presumible un diagnóstico de hemorragia libre en cavidad abdominal.

Agradezco a los autores anotados anteriormente la facilidad que me dieron, para llegar a sus trabajos respectivos.

De lo dicho anteriormente podemos sacar algunas conclusiones en primera instancia:

a) La primera entidad que ofrece una dificultad diagnóstica con el *embarazo extrauterino,* es el embarazo mismo, pues como lo repiten, todos los que tratan el tema, no solamente uno de los primeros síntomas que presenta el ectópico es la amenorrea, sino que también, se produce moderado aumento del tamaño del útero y en ocasiones signos generales llamados de probabilidad o presunción de embarazo. Como veremos, es muy frecuente encontrar diagnósticos errados de *embarazo extra-*

uterino confundidos, con diagnósticos de amenaza de aborto o abortos incompletos [10].

b) Que la punción del Douglas y otros exámenes instrumentales, que se anotarán en renglones posteriores, son de ayuda en el diagnóstico de la lesión, pero no dan tampoco un 100% de seguridad.

c) Que las características de la sangre expulsada por vía vaginal, tampoco dan datos precisos, sobre etiología de esta hemorragia. Más bien, las características de la sangre extraída por punción sí orientan en favor de la entidad que hablamos.

Analizaremos enseguida los signos y síntomas de las pacientes por nosotros estudiadas.

Ante una enferma que nos relata, dolor abdominal acompañado de sintomatología alarmante, que se puede explicar por una hemorragia interna, el primer interrogante que salta a la vista del médico, es de que si esta enferma, que examina, es joven y en edad de procreación, la entidad que produce esta sintomatología con más frecuencia, es el *embarazo ectópico* roto, que de por sí, es una emergencia quirúrgica de primer grado ya que la hemorragia que la acompaña, puede llevar no solamente, a la gran perturbación de los signos vitales de esa mujer sino en casos especiales a la muerte misma de ella. Es en ese momento, en el del fenómeno agudo, cuando es más fácil hacer el diagnóstico de la entidad, ya que las lesiones con las cuales se puede confundir, son pocas y casi todas ellas tienen antecedentes definidos como nos pasaría, por ejemplo, si nos encontráramos ante una úlcera perforada del estómago. Esto nos da una conclusión que será objeto de estudio un poco más adelante dentro de esta comunicación y se refiere a que los antecedentes de la enferma, deben ser examinados, con mucha atención, pues ante un dato de trastorno menstrual en una enferma con la sintomatología anteriormente dicha, la orientación del caso se lleva, al aparato genital y de allí, a la sospecha de gestación ectópica, no habría sino un paso.

Por desgracia, este es el caso menos frecuente; mostraremos a continuación, las principales quejas de la paciente, con *embarazo ectópico* en evolución o haciendo un aborto tubárico.

Llega la enferma con dolor de tipo generalmente continuo, que se presenta en el 100% de los casos, tanto en los revisados por nosotros, como en los relatados, en la estadística del doctor Turbay; dolor que tiene, en sí pocas irradiaciones, tal vez la más frecuente de ellas, a la región epigástrica (10% en nuestra casuística). Encontramos nosotros también, irradiaciones a la región sacrolumbar y al muslo, más raras por cierto, que la irradiación anterior (6 y 4% en nuestra estadística). En oportunidades, dato poco consignado en nuestras historías, pero sí encontrado en nuestros interrogatorios, se presenta dolor irradiado a la región del hombro derecho

(signo de Laffont), encontrado por el doctor Turbay en 8% de sus casos, que se debe a la irradiación del dolor peritoneal, a las comunicaciones nerviosas abdominotoráxicas. El dolor abdominal, de estas pacientes, es debido a irritación peritoneal, en unas oportunidades por distensión de la trompa afectada y en otras, a la reacción producida por la sangre libre en la cavidad abdominal. Este dolor, que se presenta en las pacientes, es un dolor sordo, que se exacerba con los movimientos bruscos, con el ejercicio, con la micción espontánea, con la defecación y aun con las relaciones sexuales [6]. Estos datos nombrados en todos los textos clásicos de la especialidad, son frecuentemente mal investigados y en las historias consultadas por nosotros casi no se encuentran y por lo expuesto anteriormente se ve que son, de una ayuda muy valiosa en el diagnóstico de la entidad.

También como veremos más adelante en nuestros cuadros estadísticos, se presenta en algunas oportunidades, complicando el diagnóstico, un dolor punjitivo que las pacientes relatan como el producido por una puñalada, parecido al que se presenta en el abdomen agudo debido a tumores torcidos de ovario, (12% en nuestra casuística) y que se debe ó a la ruptura, mejor aún, al estallido del *embarazo ectópico,* dolor este que obliga a la paciente a guardar un reposo absoluto y es el responsable con ayuda de la hemorragia que se produce, del estado de shock en el cual se hallan algunas pacientes (4% de nuestros casos).

Se aprecia con alguna frecuencia, dolor menos agudo en fosas ilíacas, parecido al que se produce en la apendicitis, en las anexitis crónicas, en los pequeños tumores de ovario, en la endometriosis, en el varicocele pélvico y aún en las malposiciones uterinas. Este síntoma es tal vez el que más dificultades diagnósticas nos presenta para su interpretación.

Ya refiriéndonos al examen de la enferma encontramos otro tipo de dolor y es el producido a la palpación bimanual. También se presenta este dolor a la movilización del cuello, dato muy importante encontrado por nosotros y anotado con claridad en el 72% de los casos.

El dolor del ectópico, así como también la amenorrea que en él se produce, son signos que acompañan también el embarazo normal, pero hay que tener en cuenta que las molestias dolorosas que en él se presentan, son debidas a las débiles contracciones uterinas que acompañan la gravidez en forma continua y que nunca producen dolores tan fuertes y profundos, que obliguen a la paciente a consultar su médico, como sí, lo tienen que hacer, la generalidad de las pacientes en las cuales se halle evolucionando el *embarazo ectópico.*

Así como el dolor es el síntoma más constante en el *embarazo ectópico,* es también, una causa definitiva de diagnóstico diferencial, pues como se vió en los párrafos anteriores, puede ser producido, con la misma intensidad, con las mismas irradiaciones y aun con las mismas exacerba-

ciones en no menos de veinte entidades abdominales, lo que es un gran escollo en el diagnóstico preciso de la gestación ectópica.

Siguiendo el orden de frecuencia, encontrado por nosotros, respecto a la sintomatología de la paciente, emergen como datos importantes, los trastornos del ciclo menstrual. El 52% de las pacientes estudiadas por nosotros presentaban amenorrea de más de un mes, hemorragias menstruales del tipo metrorragia o polimenorrea. Es lástima grande que sólo un reducido número de pacientes puedan dar sus datos menstruales con claridad, ya que dentro del nivel hospitalario, es casi imposible encontrar mujeres que den datos precisos, sobre su fecha menstrual. Es de por sí un dato obscuro ya que no son raros, los casos de *embarazo ectópico,* en los cuales en lugar de presentarse amenorrea, lo que se presenta es, adelanto en el día de la menstruación y moderada hemorragia de lo que hablaremos más adelante.

Como se ve, este tipo de hemorragias o mejor aún, de trastornos menstruales que se presentan en el *embarazo ectópico,* no son raros de encontrar, en mujeres con hiperplasia endometrial, tumores funcionantes de ovario y en fin, pacientes con trastornos hormonales de cualquier tipo, lo que hace más difícil el diagnóstico de la lesión.

El tercer síntoma hallado por nosotros, es la hemorragia vaginal. Se presentó en el 39% de los casos por nosotros estudiados, pero no con las características clásicas descritas en los libros de texto. No es raro, encontrar, que esta hemorragia sea el primer síntoma; pero sólo, en un 4% de nuestros casos se presentó con el color achocolatado descrito. La hemorragia que se presenta en general, es escasa, no altera el estado general de la paciente en casi ningún caso y éste es el motivo por el cual, no asisten prontamente a consulta y el diagnóstico se hace generalmente en forma tardía.

Por el contrario; hay oportunidades en que la hemorragia es tan abundante que surge fácilmente la confusión con los problemas de aborto. Un 12% de nuestras pacientes, se les hizo como primer diagnóstico de presunción, al ingreso al Servicio, el de amenaza de aborto y en el 9% de los casos el diagnóstico de presunción fue aborto incompleto. Algunas de éllas, fueron sometidas a legrado uterino y en este momento se hizo el diagnóstico de *embarazo ectópico.* Algunas otras después de esperar pacientemente, en reposo, la solución de una amenaza de aborto, hicieron una ruptura espontánea de la gestación ectópica con su shock concomitante.

Son estos tres síntomas *dolor, amenorrea* y *hemorragia vaginal,* los que nos orientan hacia un diagnóstico y tal vez con ellos, solamente, se pueda hacer éste en forma precisa, punto en el cual se está completamente de acuerdo con el citado trabajo del doctor Turbay[15], talvez el más completo desde el punto de vista estadís-

tico que nosotros consultamos como base de nuestra bibligorafía.

Se han excluído deliberadamente en esta monografía todos aquellos datos de etiología e historia del *embarazo extrauterino,* por considerarse, que son conocidos de manera amplia por el especialista que se interese en este trabajo.

Aparte de los tres síntomas principales, podemos encontrar algunos otros, que nos puedan ayudar en el diagnóstico. El 20% de las pacientes estudiadas por nosotros, hicieron antes de su ingreso al hospital, crisis de lipotimias [4], que se explican por la hemorragia, que se produce a la cavidad abdominal en el aborto tubario. De éstas, doce entraron en shock más o menos grave.

El vómito fue otro signo que acompañó a las pacientes con *embarazo extrauterino* y se presentó en seis pacientes de nuestra serie.

Ocho pacientes consultaron por flujo genital de diferentes aspectos. Es lástima que no se hubiera practicado el examen bacteriológico del caso.

De lo visto en los párrafos anteriores podemos sacar una conclusión, tal vez la más importante, que podemos deducir de este trabajo y es que solamente lograremos extraer los datos de dolor, amenorrea y trastorno menstrual, con un interrogatorio bien orientado, interrogatorio que es, definitivo para el diagnóstico de la gestación ectópica.

En el capítulo siguiente esbozaremos el plan de examen de una paciente que después de tenerla como sospechosa de *embarazo ectópico,* se necesita encuadrarla en forma precisa en la entidad nosológica que nos ocupa.

EXAMEN DE LA PACIENTE

Dejando, el problema sintomatológico y de interrogatorio, debemos, en orden y obedeciendo al plan que trata de esbozar este trabajo, dar las normas por nosotros seguidas, respecto al examen clínico de la paciente, en la cual hemos sospechado por el interrogatorio, que pudiera padecer un *embarazo ectópico* en evolución.

El examen del aparato circulatorio no deberá omitirse nunca, ya que la sola apreciación del pulso nos dará signos tan importantes, como son la taquicardia y la disminución de la amplitud del mismo, características del pulso en las grandes hemorragias. Esto, acompañado con bajas apreciables, en la tensión arterial y velamiento de los ruidos cardíacos, nos ayuda a efectuar el diagnóstico de shock hemorrágico de la gestación ectópica rota, que como vimos en párrafos anteriores, es el momento en que más fácilmente se llega la comprobación de hecho.

Se tomarán datos también del examen médico general, como son: la palidez de piel y mucosas, que se encontrará muy acentuada en los casos agudos y por el contrario, éstas no perderán su coloración normal en los casos crónicos, o en el aborto tubárico.

También deberá tenerse en cuenta la diaforesis, que es muy intensa en casos de ruptura del *embarazo ectópico.*

Efectuado el examen médico general, procederemos, entonces, a seguir el ritmo de examen que a continuación aconsejamos:

1º. *Examen abdominal.* Encontramos, en la mayoría de los casos de *embarazo ectópico,* un abdomen doloroso, pero no abdomen defendido (en tabla) característico de las infecciones peritoneales o de lesiones viscerales infecciosas agudas, dolor continuo que se exacerba fácilmente, a la palpación superficial y mucho más a la palpación profunda que es casi imposible de realizar; que se encuentra localizado generalmente en las fosas ilíacas y en el hipogastrio, siendo más fuerte en la fosa ilíaca del lado en donde se sospecha de la implantación del *embarazo ectópico.* El dolor abdominal no sufre cambios notables a la presión o a la descompresión (signo de Bloomberg), signo éste, que nos permite hacer una diferenciación con la apendicitis, la cual se acompaña además de verdadera defensa abdominal.

El llamado signo de Cullen, no fue hallado por nosotros en ninguna observación.

2º. *Examen ginecológico.* Se tendrá en cuenta en éste, en primer lugar, las características externas de los genitales, ya que éstos, tendrán la congestión presente en el embarazo, es decir, coloración azulada de la vulva, más intensa, entre mayor sea la edad del embarazo.

Se aprovechará ésto, para apreciar también la cantidad y el color de la hemorragia, que acompaña con frecuencia, la gestación ectópica (69% en nuestras estadísticas). Hay que recordar que solamente un 4% de nuestras pacientes, presentaron hemorragias con el típico color achocolatado que relatan los libros de texto y que se debe, según algunos autores a eliminación de la caduca uterina.

El tacto vaginal, es el paso siguiente del examen. Dicho tacto, nos hará apreciar primero, un reblandecimiento general de los genitales, como el apreciado en los primeros meses del embarazo normal, a más del crecimiento regular del cuerpo uterino, que se debe, a la proliferación pseudodecidual del endometrio que se presenta en las pacientes con gestación ectópica (41% en nuestra serie). Se recuerda en este momento, un signo muy frecuente ya tratado en párrafo anterior cuando nos referimos al dolor y es la exacerbación de éste con la movilización del cuello y más, si esta movilización, se hace acompañada de palpación abdominal profunda. El dolor llega en ocasiones a ser tan intenso que obliga a suspender el examen ginecológico y a efectuarlo más bien bajo anestesia.

Luego se procederá a buscar el fondo uterino y el estado de los fondos de saco laterales y del posterior, que se encuentran abombados cuando hay líquido libre en cavidad abdominal.

Si no se halla lo anterior, se intentará preciar masas parauterinas (en el 56% de nuestros casos fue posible hacer esta apreciación). En otros casos, no es posible apreciar ésta, como sucedió, en el 44% de las pacientes de nuestra serie. Esta masa, es de diferente tamaño, según lo avanzado que esté el *embarazo extrauterino;* generalmente es blanda, lateral, no dependiente del cuerpo uterino, y que presenta gran dolor a la movilización, lo que obliga, como se decía anteriormente a efectuar el examen genital bajo anestesia.

El cuerpo uterino, se halla con frecuencia desviado hacia el lado contrario de la masa descrita y aumentado de tamaño.

No es infrecuente, que durante las manipulaciones del examen ginecológico, se produzcan rupturas del *embarazo ectópico,* y exámenes practicados minutos después por el mismo examinador, o por otro, difieran en los datos encontrados, principalmente en lo relativo a la masa. Esto producirá como es natural, estados de shock en las pacientes que se examinan.

Otra sensación tactil frecuente en el *embarazo ectópico*, es la producida por los coágulos sanguíneos, que se acumulan en el fondo de saco posterior o en los fondos de saco laterales y que sería comparable a la apreciada en la placenta previa, es decir, sensación de crepitación a la presión con el dedo del examinador.

3º. *Examen bajo anestesia.* Aunque hay numerosas obras y autores que no recomiendan el examen bajo anestesia en algunas entidades, principalmente en aquellas que se acompañan de dolor, nosotros usamos este examen en forma casi rutinaria en los casos que sospechamos lesiones de la pelvis que por el dolor que despiertan o por la falta de colaboración de la paciente no se pueden precisar. Nuestras razones son:

1º. No es justo someter a una paciente a un examen ginecológico muy doloroso y que no va a dar sino datos falsos y de poco valor.

2º. Nos permite, un examen pélvico bien detallado que nos va a dar datos precisos sobre la entidad que estudiamos.

3º. Que podemos aprovechar esta anestesia, para efectuar manipulaciones instrumentales, que ayudarán en forma casi definitiva a efectuar el diagnóstico del *embarazo ectópico,* como son, la punción del fondo de saco de Douglas y la biopsia endometrial, que serán estudiadas en los párrafos siguientes. Estas maniobras, son dolorosas de por sí y más aún, en pacientes adoloridas por una lesión abdominal. Por lo tanto, nosotros recomendamos enfáticamente el tacto bajo anestesia, teniendo en cuenta algunas condiciones que enseguida detallaremos.

Hay que recordar, que los examinadores que realizan un tacto bajo anestesia, hacen en la mayoría de las veces maniobras bruscas, las cuales, como recomendación de esta monografía, deben proscribirse, ya que es fácil producir rupturas, no solamente

de los *embarazos ectópicos* no rotos, sino también de quistes de ovario y aún procesos inflamatorios de la trompa uterina. Esto se debe a que la paciente que examinamos, se halla sin defensa alguna, no opone resistencia al examen y como se decía anteriormente, no es raro que en dos exámenes consecutivos o dos examinadores distintos, tengan diferentes sensaciones tactiles en una misma paciente a consecuencia de que el primero de ellos rompió con la maniobra efectuada, la masa o tumor en discusión.

4º. *Exámenes instrumentales.* Los más frecuentemente practicados en la actualidad, como se decía en los párrafos anteriores, son la punción de fondo de saco de Douglas y la biopsia endometrial. La primera de ellas tratada en el trabajo del doctor Gómez Palacino y que por recomendación de él se hace en nuestro medio en forma casi rutinaria y la segunda muy en boga últimamente en nuestros medios científicos y que ya había sido recomendada, por el doctor E. Novak, en su Tratado de Ginecología y Obstetricia en el año de 1952 y que solamente ha sido usada por nosotros en los últimos tres años [12]. Es lástima que en esta monografía no pueda hacer ningún comentario al respecto por carecer de datos alusivos a esta prueba las historias consultadas.

Por el contrario, la punción del fondo de saco de Douglas [1], es un examen instrumental que se hace en forma casi rutinaria. En nuestra serie, de 100 pacientes se practicó ésta en 78 enfermas. La prueba fue positiva para sangre o material serosanguinolento en 59 pacientes. Según los datos de nuestra estadística se encontró sangre en cavidad abdominal en 82 pacientes, lo que muestra que la punción dio certeza diagnóstica en más o menos el 80% de los casos.

Como a nuestro hospital llegan médicos particulares, que tienen forma distinta de trabajo a la realizada por nosotros, es posible que si más punciones se hubieran realizado, más aproximación diagnóstica nos daría la prueba que recomendamos.

Hacemos nosotros la punción con las siguientes recomendaciones:

1º. Por ruptura, usamos anestesia general y aprovechamos ésta para rectificar los datos de examen ginecológico.

2º. Hacemos limpieza de la vagina con substancias desinfectantes, especialmente en el fondo de saco posterior, sitio en donde hacemos la punción.

3º. Puede usarse o no espéculo. Realizamos después la aprehensión del cuello uterino con una pinza de cuello o un tenáculo, con el cual se puede hacer tracción hacia el exterior para facilitar en esta forma la punción.

4º. Usamos agujas de raquianestesia, de calibre 18 o 19 y jeringa estéril, aspirando después de la introducción de la aguja y en el momento de sacarla nuevamente a la vulva.

5º. No solamente usamos la punción en el centro de fondo de saco

posterior, sino que la lateralizamos, maniobra con la cual hemos obtenido buenos resultados. Es lástima que las historias revisadas en este trabajo, no tengan anotada esta pequeña maniobra, por lo que no podemos dar datos concretos de ésta, hasta tener más observaciones.

Con estas recomendaciones se obtienen punciones de buenos resultados y el diagnóstico del *embarazo extrauterino* se puede llegar a efectuar con gran precisión.

5º. *Exámenes paraclínicos.* Los exámenes de laboratorio que nos pueden ayudar en el diagnóstico del *embarazo extrauterino* son:

1º. Reacciones biológicas del embarazo. Estos estudios hormonales pueden ser de utilidad. pero solamente, nos darán un diagnóstico de que en el organismo de la mujer, cursa o no un embarazo normal o un embarazo ectópico. Solamente serían de utilidad, si descartado un embarazo intrauterino, encontráramos una masa parauterina, que nos hiciera pensar en el diagnóstico de gestación ectópica. Su utilad es muy reducida, debido a que para obtener datos positivos, se necesitan de 12 a 24 horas y pacientes con fenómenos agudos no pueden esperar para que se resuelva su conducta ese tiempo.

2º. Sangre. El cuadro hemático, el hematocrito y la hemoglobina dan datos de mucha importancia, ya que como consideramos el *embarazo extrauterino,* como una entidad hemorrágica por excelencia es en ésta en donde encontramos los datos más importantes para averiguar si una paciente está sangrando. En los fenómenos agudos nos será de mucha utilidad, el recuento globular rojo y el hematocrito que presentan grandes bajas las cuales deben ser solucionadas con prontas transfusiones. Muchas veces en casos no agudos se piden hematocritos con varias horas de diferencia y éstos muestran a medida que pasa el tiempo bajas apreciables que nos dan la presunción diagnóstica de una hemorragia crónica lo que nos autoriza para intervenir.

Por su parte el cuadro blanco nos ayuda a diferenciar, la lesión de *embarazo ectópico,* de una apendicitis, en donde la fórmula blanca estaría profundamente alterada en tanto, que el *embarazo ectópico* no produce cambios notorios en ella.

Estos exámenes lógicamente, son de utilidad si el caso que se estudia, no es muy agudo y las pruebas se obtienen en forma rápida.

Sintetizando lo dicho anteriormente y con base en este trabajo son necesarios para poder hacer un diagnóstico de *embarazo extrauterino,* los siguientes datos:

1º. Una historia clínica de la paciente, en donde figuren con mucha claridad, los datos del examen general, el motivo de consulta, los antecedentes ginecológicos y obstétricos de la paciente en cuestión. Un interrogatorio lo más preciso posible con respecto a la iniciación, características e irradiaciones del dolor; a la du-

ración de la amenorrea y a las características de la hemorragia que suele acompañar a la entidad.

2º. Un examen clínico detenido, no solamente desde el punto de vista general, sino especialmente el aparato genital, recordando que el dolor se exacerba, con las manipulaciones del examen y que en la mayoría de los casos es necesario, recurrir al examen bajo anestesia y efectuar en este momento, los exámenes instrumentales que el examinador crea necesarios.

3º. Hecho el diagnóstico de *embarazo extrauterino,* si no en forma definitiva, sí por lo menos de presunción, con grandes probabilidades de seguridad, no debe esperarse más tiempo. Es mejor operar pacientes en buenas condiciones generales, que enfermas en estado de shock. Se recuerda en este punto, como lo recomiendan algunos autores (Ahumada Juan y TeLinde), que el embarazo ectópico roto se debe operar aún con pacientes en estado de shock [14] pues si no se interviene la paciente fallece por hemorragia. En tanto, que como todos nosotros hemos visto con el solo pinzamiento del pedículo útero-ovárico sangrante, la tensión arterial vuelve a la normalidad rápidamente [10] En ocasiones en espera de mejorar un estado de shock, lo que se obtiene es una anoxia tisular central más severa, con lesiones irreversibles, que hacen tardío cualquier tratamiento.

Es necesario para terminar esta monografía hacer dos últimas recomendaciones, que si bien no corresponden al tema sí son de utilidad en la práctica general. La primera de ellas expuesta por el doctor Gómez Palacino en su trabajo es la colaboración estricta del Banco de Sangre, que presta funciones inmejorables en la emergencia quirúrgica. La otra es recordar que la intervención quirúrgica, es el único tratamiento del *embarazo extrauterino* y debe ser realizada en forma rápida, por personal experto y con una anestesia indicada según el caso.

ESTADISTICA

Se presenta como capítulo aparte de este trabajo, una estadística hospitalaria de los casos de *embarazo ectópico* con el ingreso de pacientes al Hospital en general y segundo con las pacientes ingresadas al Departamento de Ginecología y Obstetricia.

Se presentaron en el Hospital de San José, 100 casos de *embarazo extrauterino* en la siguiente forma:

Año de 1959	17 casos
Año de 1960	25 casos
Año de 1961	32 casos
Año de 1962	19 casos
Año de 1963 (6 meses) ..	7 casos

El total de ingresos al Hospital durante el mismo período fue de 48.392 pacientes, lo que muestra una frecuencia del *embarazo extrauterino* de 0.19%. (Dr. Gómez P. 0.23% en Servicios Obstétricos —Hospital de San Juan de Dios 1.954— doctor Turbay

0.34% en el mismo Servicio 1962). Estos ingresos se repartieron como a continuación se indica y al frente de ellos aparecerá el porcentaje correspondiente a cada año.

Años	Nº ingresos	Nº ectópicos	Porcentaje
1959	10.308	17	0.16
1960	10.828	25	0.23
1961	11.135	32	0.28
1962	10.956	19	0.18
1063 (6 meses)	5.165	7	0.13

Estos datos quedan registrados en la gráfica de frecuencia de *embarazo ectópico* (gráfica Nº 1).

En cuanto al Servicio de Obstetricia y Ginecología entraron en el mismo período de tiempo el 29% de las pacientes hospitalarias, o sea 14.033 pacientes. Se detallará a continuación el ingreso de pacientes por año con su porcentaje respectivo de la frecuencia de *embarazo ectópico.*

Años	Nº ingresos	Nº ectópicos	Porcentaje
1959	2.089	17	0.57
1960	3.140	25	0.80
1961	3.229	32	0.99
1962	3.177	19	6.60
1963 (6 meses)	1.498	7	0.47

El porcentaje total sobre las 14.033 pacientes ingresadas al Departamento fue de 0.71%.

Analizando los datos por separado en el Departamento de Obstetricia se ve que el 59.69% de las pacientes obstetricoginecológicas entraron a este Servicio o sea 8.376 sobre las 14.033 del Departamento. El porcentaje de *embarazo ectópico* en estas pacientes fue de 1.19% o sea una enferma hizo embarazo ectópico entre 119 (doctor Turbay una entre 170, doctor Gómez P. una entre 230, doctor Archila una entre 610). Como se ve es muy diverso el porcentaje hallado por todos los autores.

Se hará a continuación la discriminación por años y el porcentaje correspondiente.

Años	Nº ingresos	Nº ectópicos	Porcentaje
1959	1.784	17	0.95
1960	1.874	25	1.33
1961	1.927	32	1.66
1962	1.896	19	0.99
1963 (6 meses)	895	7	0.78

En cuanto al Departamento de Ginecología tuvo el 40.31% de los ingresos totales al Servicio, o sea 5.657 ingresos sobre el total de 14.033. Esto nos da una frecuencia de 1.77% de *embarazos ectópicos* o mejor de cada 177 pacientes una ingresó por embarazo ectópico.

Detallaremos enseguida el ingreso al Departamento de Ginecología, por años y con su porcentaje respectivo.

GRAFICO 1

FRECUENCIA DE EMBARAZO ECTOPICO
HOSPITAL DE SAN JOSE

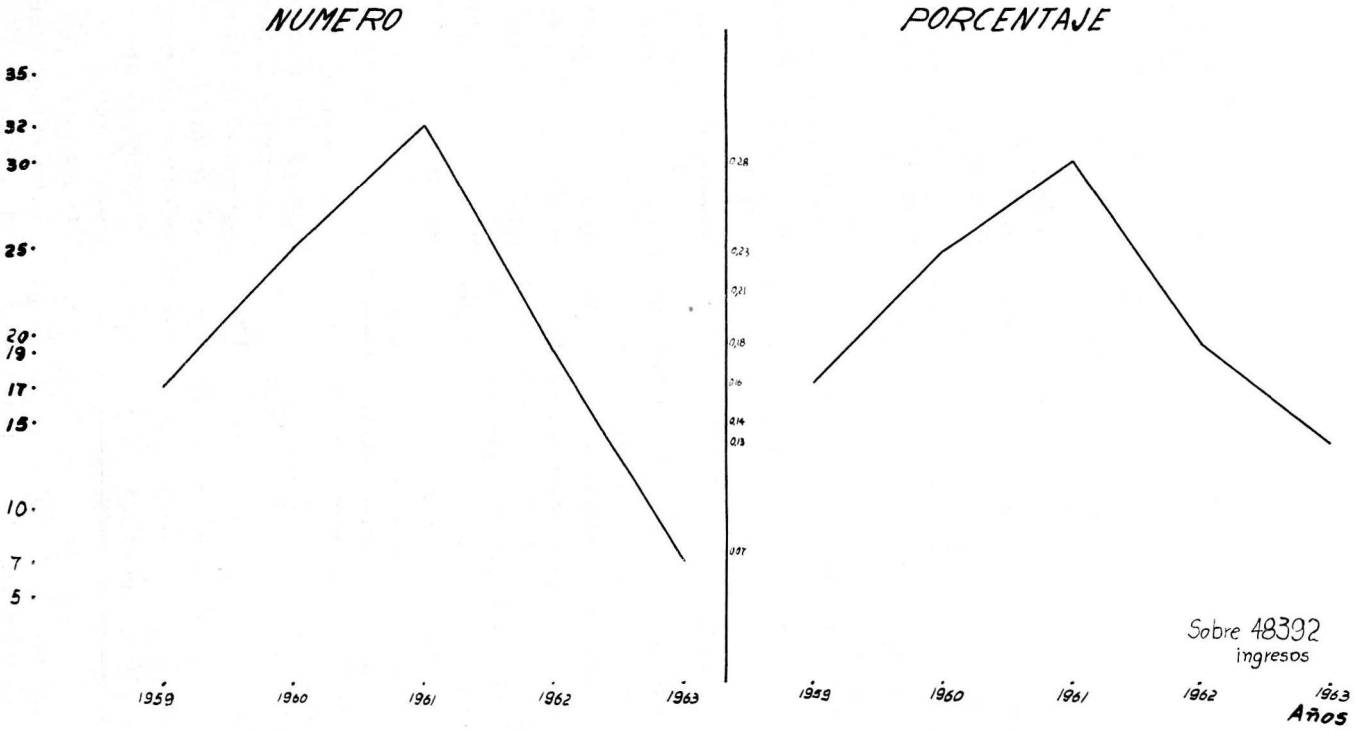

Sobre 48392 ingresos

Años	Nº ingresos	Nº ectópicos	Porcentaje
1969	1.206	17	1.41
1960	1.266	25	1.97
1961	1.303	32	2.41
1962	1.278	19	1.49
1963 (6 meses)	604	7	1.16

Estos tres últimos cuadros están resumidos en el gráfico Nº 2, titulado Frecuencias de Embarazo Ectópico, Servicios de Ginecología y Obstetricia.

Hecho el análisis de la frecuencia del *embarazo ectópico* en el Hospital de San José procederemos a continuación a hacer un resumen estadístico de los datos por nosotros encontrados en las historias clínicas haciendo comparación con estudios anteriones y citando algunas historias interesantes desde el punto de vista dificultad en el diagnóstico.

Edad. Respecto a la edad de las pacientes por nosotros estudiadas en los 100 casos de *embarazo ectópico* encontramos lo siguiente: la edad mínima fue de 17 años (historia Nº 13.600); la edad máxima fue de 42 años (historia Nº 4.539). El promedio de edad encontrado por nosotros fue de 29.44 años, en comparación con el encontrado por Turbay que fue edad máxima 46 años y edad mínima 16 años.

A continuación detallaremos nosotros la frecuencia por edades.

De 17 a 20 años	4 casos	4%
De 21 a 25 años	16 casos	16%
De 26 a 30 años	27 casos	27%
De 31 a 35 años	3 casos	3%
De 36 a 40 años	9 casos	9%
Más de 40 años	3 casos	3%

Estos datos aparecen esquematizados en el gráfico de Frecuencia de *embarazo ectópico* por edades (gráfico Nº 3).

De lo visto anteriormente podemos deducir lo siguiente: el *embarazo ectópico* es menos frecuente en los extremos de la vida genital de la mujer; entre 17 y 20 años sólo encontramos en 4% y el 3% en pacientes de más de 40 años, dato este que concuerda con todos los escritos que tratan el tema.

Entre los 25 y los 35 años, o sea la plenitud de la vida genital activa de la mujer se presentaron el 68% de los casos. El doctor Turbay encontró 66% en esta misma edad y el doctor Gómez Palacino anota que la mayor frecuencia fue entre 24 y 34 años sin dar datos numéricos.

Paridad. Respecto a la paridad de las pacientes encontramos en nuestro trabajo los siguientes datos:

Nulíparas	18 casos	18%
Primigestantes	18 casos	18%
Secundigestantes	16 casos	16%
Tercigestantes	18 casos	18%
Multigestantes	30 casos	30%

Del cuadro anterior podemos deducir lo siguiente: de cada 5 mujeres

GRAFICO 2

FRECUENCIA DE EMBARAZO ECTOPICO
SERVICIO DE GINECOLOGIA Y OBSTETRICIA

que hacen *embarazo extrauterino* una es nulípara. La frecuencia del *embarazo ectópico* disminuye a medida que el paciente tiene varios hijos, o mejor varios embarazos. El 70% de las mujeres de nuestra estadística tenían menos de cuatro embarazos. El Dr. Gómez Palacino relata que 20 de sus 95 pacientes eran nulíparas (22.4 por ciento). El doctor Turbay encuentra que el 18.1% de sus pacientes eran nulíparas, dato similar al nuestro.

De las pacientes nulíparas de nuestra estadística cuatro de ellas estaban siendo tratadas en el Departamento de Esterilidad del Hospital, pero debido a la organización de este servicio que fue efectuada en enero de este año, no fue posible averiguar datos concretos sobre el tratamiento efectuado, pero vale la pena poner de presente en este párrafo que es frecuente encontrar *embarazo ectópico* en pacientes tratadas por esterilidad cuando ésta es de origen tubárico.

Volviendo al plan que nos traza este trabajo analizaremos a continuación los datos del interrogatorio en orden de frecuencia, así: primero los antecedentes, luego el dolor, más tarde la punción del Douglas, enseguida los trastornos menstruales y la hemorragia, para seguir analizando las complicaciones, la anastesia y los hallazgos concomitantes con *embarazo ectópico,* para terminar con el estudio del diagnóstico en forma estadística y la localización del *embarazo ectópico.*

Antecedentes. Para mayor comprensión de éstos, analizaremos así:

Antecedentes genitales

Antecedentes extragenitales

Entre los primeros encontramos los siguientes datos estadísticos importantes: unas entidades genitales quirúrgicas y otras no quirúrgicas.

De las quirúrgicas las más importantes fueron:

Aborto incompleto con legrado	26 casos	26%
Cesáreas	8 casos	8%
Quistes ováricos	2 casos	2%
Ectópico anterior	2 casos	2%

De las no quirúrgicas la queja más frecuente fue:

Aborto sin legrado	16 casos	16%
Flujo genital	12 casos	12%
Dismenorrea	10 casos	10%
Dolor lumbar	4 casos	4%
Metrorragias	4 casos	4%

De lo anterior podemos deducir lo siguiente: hay gran cantidad de antecedentes del tipo ginecológico en las pacientes estudiadas para *embarazo ectópico.* Se encontraron más de un 42% de pacientes que tenían antecedentes de aborto con o sin legrado. El flujo genital y el dolor lumbar característicos de la congestión pélvica por posible anexitis crónica, se presentó en el 16% de los casos.

Hubo 8 antecedentes de cesáreas en los casos estudiados por nosotros y en

GRAFICO 3

FRECUENCIA DE EMBARAZO ECTOPICO POR EDADES

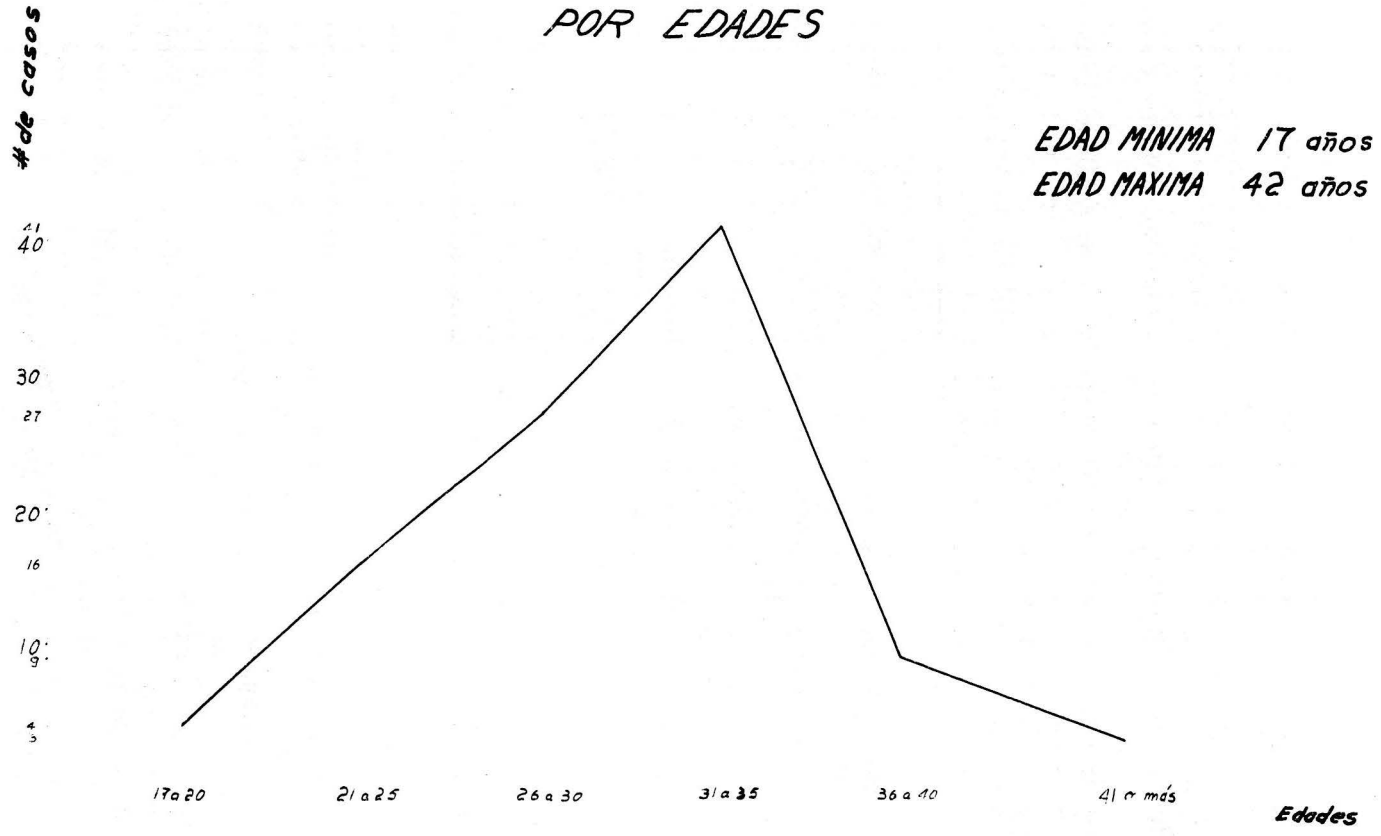

dos oportunidades se presentó *embarazo ectópico* anterior.

Todos estos datos concuerdan con trabajos estadísticos presentados con anterioridad a éste.

Los antecedentes no genitales los clasificamos también en dos grupos: médicos y quirúrgicos.

Dentro del grupo de los antecedentes médicos no genitales no encontramos ninguna entidad que pudiera explicar, o ser la causa directa de un *embarazo extrauterino*. Esta sub-división se hizo para recalcar que el interrogatorio debe ser muy completo.

Dentro de las quirúrgicas encontramos que doce pacientes fueron sometidas a apendicectomía previa y a una de nuestras pacientes le había sido practicada una colecistectomía.

Dolor. Como no nos cansaremos de repitir, el dolor fue el síntoma más frecuente en nuestra casuística.

El 60% de las pacientes presentó dolor en fosas ilíacas o en el hipogastrio y el 37% de ellas presentaba dolor en juntas partes. Solamente tres de nuestras pacientes no daban con claridad al interrogatorio el signo dolor, pero coincidieron con las pacientes que estaban en shock. Las principales irradiaciones de este dolor fueron 10% a la región del epigastrio, 7% a la región lumbar, 6% a la región sacrocoxigea y el 4% a la raíz del muslo.

Como anotamos en la monografía no se apreció en nuestras historias el dolor a la micción o a la defecación.

Amenorrea y trastorno menstrual. El 62% de nuestras pacientes presentaron amenorrea (79% de los casos del doctor Gómez P. y 78% de los casos del doctor Turbay). No analizamos la duración de ésta en nuestro trabajo.

La hemorragia genital se presentó en el 69% de nuestros casos; dicha hemorragia fue de diferentes tipos, generalmente poco abundante y en el 9% de ellas aumentó en intensidad, dato por el cual se les hizo el diagnóstico de aborto incompleto, motivo por el cual se practicó legrado uterino y en esta intervención fue cuando se hizo el diagnóstico de *embarazo ectópico*. La siguiente historia nos ilustra esta experiencia:

Historia Nº 11424... M. O. de Q.

Paciente que ingresa al Servicio por presentar abundante hemorragia genital y dolor tipo cólico en fosas ilíacas desde hace 25 días.

Antecedentes: Multigestante 5 para 5 partos normales. Amenorrea de 6 semanas.

Según los datos del examen se interviene con diagnóstico de aborto incompleto.

Durante el acto quirúrgico se produce una ruptura uterina con la cureta, motivo por el cual se decide hacer laparatomía ginecológica.

Al efectuar ésta se aprecia ruptura traumática del borde derecho del útero y se aprecia también el hematosalpix característico del embarazo extrauterino en la trompa derecha.

GRAFICO 4

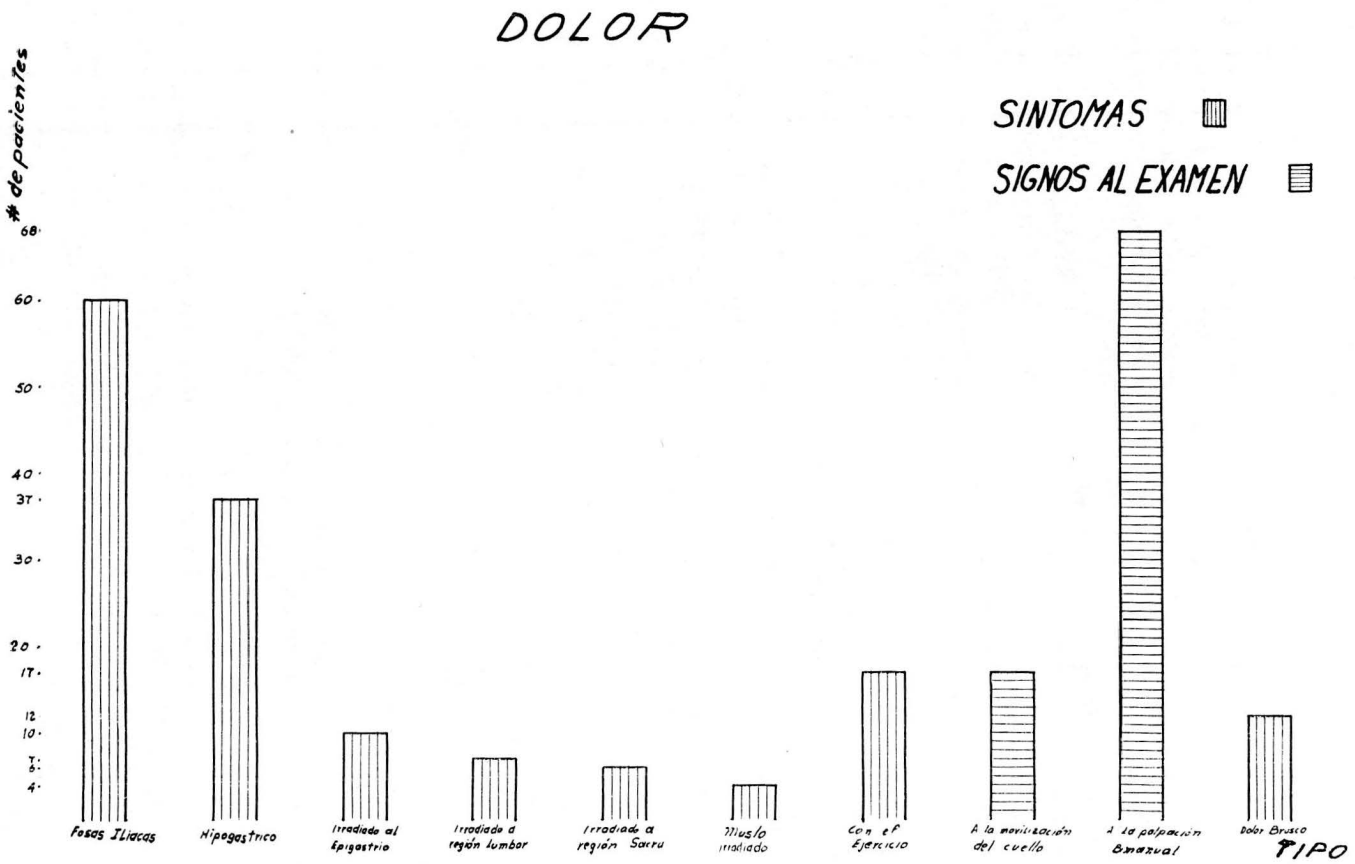
DOLOR
SINTOMAS
SIGNOS AL EXAMEN
de pacientes
68
60
50
40
37
30
20
17
12
10
7
6
4
Fosas Iliacas
Hipogastrico
Irradiado al Epigastrio
Irradiado a región lumbar
Irradiado a región Sacra
Muslo irradiado
Con el Ejercicio
A la movilización del cuello
A la palpación Bimazual
Dolor Brusco
TIPO

El informe de Patología número 5.458-62 da el diagnóstico de *embarazo ectópico.*

La típica hemorragia con sangre achocolatada no la encontramos sino en el 4% de nuestros casos.

La lipotimia solamente fue encontrada por nosotros en el 20% de nuestras pacientes y sólo 12% de ellas entraron al hospital en estado de shock.

El 17% de nuestras pacientes ingresaron al Hospital con antecedente de haber iniciado su dolor acompañado de hemorragia en forma brusca.

Datos de exámen. El principal dato del examen fue la exacerbación del dolor. En el 68% de los casos hubo agudización del dolor a la palpación bimanual y en el 17% de los casos a la movilización del cuello.

Se apreció masa parauterina en el 56% de las pacientes y no fue posible apreciarla en el 44%.

Esta sensación de masa se confundió con frecuencia con anexitis, tumores de ovario y en ocasiones con fibrinomatosis uterina; la siguiente historia muestra esta contingencia.

Historia Nº 4.539... A. R. de Q.

Paciente de 42 años, que ingresa al Servicio por presentar dolor en fosas ilíacas e hipogastrio desde hace ocho días. Esto se acompaña de fiebre y gran cantidad de flujo genital. U. R. hacía 20 días.

Se diagnostica anexitis aguda. Se hace tratamiento antiinflamatorio y se deja en observación. La paciente mejora de su sintomatología aguda y es sometida nuevamente a examen, encontrándose utero grande irregular que parece corresponder a fibromatosis uterina.

Se anota como antecedente importante haber sido sometida a laparotomía por *embarazo ectópico* hace seis años.

En vista del diagnóstico hecho se decide intervenir la enferma para histerectomía abdominal y en el acto quirúrgico se aprecia embarazo extrauterino del lado derecho, el cual se extrae.

El informe de Patología número 4.799-62, da el diagnóstico de *embarazo extrauterino* tubárico.

La historia anterior muestra no solamente la dificultad del diagnóstico del ectópico sino también el antecedente de la Patología en la misma enferma. Lo mismo que el crecimiento del útero y la falta de amenorrea.

Se practicó punción del Douglas en 78% de nuestras pacientes. Fue positiva para sangre en el 59% de ellas. Como se encontraron 82 casos de sangre en cavidad abdominal se puede concluír, que la punción fue positiva en un 80% de los casos. La siguiente historia ilustra la utilidad de la punción.

Historia Nº 3.150... A. P. de C.

Paciente de 35 años, que ingresa por dolor en hipogastrio irradiado a la región lumbar. Esto se acompaña de hemorragia desde hace 25 días.

Antecedentes. U. R. hace 25 días y desde allí ha venido sangrando.

Se hace el diagnóstico de aborto incompleto. Interrogada la paciente dice que el dolor se le aumenta con cualquier movimiento, motivo éste que no permite el examen ginecológico por lo cual se decide hacer examen bajo anestesia durante el cual se aprecia caída brusca de la tensión arterial.

Se hace punción del Douglas obteniéndose sangre que no coagula.

Se decide intervenir la enferma encontrándose un *embarazo ectópico* derecho roto.

El examen de Palotogía número 4.632-62, confirma el diagnóstico.

Con la historia anterior podemos concluír que, el diagnóstico en primera instancia fue muy difícil, el embarazo se rompió con el examen ginecológico y la punción del Douglas fue definitiva para el diagnóstico correcto. Como vemos en esta historia tampoco había amenorrea, sino metrorragia de 25 días.

Localización. En cuanto a la localización del *embarazo extrauterio* en nuestra serie encontramos lo siguiente:

52 casos del lado derecho	52%
11 casos del lado izquierdo ..	11%
1 caso de ectópico doble	1%
6 casos no tenían localización	6%

Esto está de acuerdo también con los datos encontrados por el doctor Turbay y el doctor Gómez P. quienes en sus trabajos dan una incidencia mayor, al lado derecho.

Aunque la historia de *embarazo ectópico* doble fue de fácil diagnóstico, lo que nos aparta del tema, la relataremos por ser un caso interesante y muy raro.

Historia Nº 9.162 . . C. C. de M.

Paciente de 32 años que consulta al Hospital por presentar hemorragia genital moderada, y dolor abdominal que se inició cuatro horas antes, en forma fuerte de tipo cólico generalizado a fosas ilíacas e hipogastrio.

Antecedentes. Amenorrea de 6 semanas, multigestante 6 para 6; partos normales.

Al examen general se encuentra paciente con tensión arterial de 50 por 20 muy anémica y que no permite el examen abdominal. Se hace examen bajo anestesia apreciándose masa en fondo de saco lateral izquierdo. La punción del Douglas es positiva para sangre. Se interviene la paciente con diagnóstico de *embarazo ectópico* roto.

A la laparotomía se confirma éste, pero se aprecia también, un hematosalpix del lado izquierdo.

El Departamento de Patología, da el informe Nº 1.297-60, cuyo diagnóstico es *embarazo ectópico* derecho roto y *embarazo ectópico* izquierdo (tubario).

Mortalidad. Felizmente en nuestra serie, no hubo ninguna muerte en la

cual se pudiera culpar al *embarazo ectópico* como causa de ella. Tal vez estudiando series más grandes como la del doctor Turbay, pueda encontrarse la mortalidad que él halló. Como caso interesante describiremos la muerte de una paciente, en el Servicio de Ginecología, que por la rareza del caso vale la pena.

Historia Nº 29.341 . . . V. G. de A.

Paciente que ingresa al Servicio con el diagnóstico de carcinoma escamocelular del cuello uterino, que se había hecho en consulta externa con el informe Nº 3.276-61 del Departamento de Patología.

Su última menstruación había sido 28 días antes del ingreso.

Se planea con esta enferma operación de Werthein, como tratamiento de su lesión.

A la laparotomía se aprecia un hematosalpix derecho y un quiste del ovario derecho.

Se realiza la intervención programada, con tan mala suerte, que se hieren las venas ilíacas profundas. La hemorragia se cohibe con dificultad pero la paciente sale de la sala de operaciones en malas condiciones generales, con tensión arterial máxima de 40 mm.

Una hora después la paciente fallece.

El diagnóstico de Patología número 3.326-61 muestra además del carcinoma de cuello, un *embarazo ectópico* derecho y un quiste folicular del ovario derecho.

Este caso es de mucho interés, ya que la paciente, se hallaba dentro de un ciclo menstrual, no había tenido sintomatología alarmante y el dolor que representa al examen se achacó al producido por su carcinoma.

Morbilidad. Las principales complicaciones fueron las sépticas de la herida o del post-operatorio.

32 de nuestras pacientes hicieron fiebre post-operatoria que cedió fácilmente a la aplicación de antibióticos. 16% de nuestras enfermas hicieron infecciones leves de la herida quirúrgica. 9 de ellas después, de incisión mediana y 7 casos después de incisión transversal. En uno de ellos se formó un gran absceso de la herida y otro en la región glútea.

Relataremos a continuación un caso de morbilidad raro e importante.
Historia Nº 27.321 . . . C. G. de G.

Paciente que ingresa al Servicio por dolor tipo cólico en fosas ilíacas.

Antecedentes. Amenorrea de 7 semanas.

Al examen ginecológico se hace el diagnóstico de *embarazo extrauterino* y se ordena premedicar para cirugía, durante el tiempo que transcurrió para iniciar la intervención, hace shock hemorrágico muy marcado. Se inicia la operación y se encuentra un *embarazo ectópico* derecho roto, procediéndose a efectuar después de la extracción de la trompa, limpieza de la ca-

vidad. Durante ésta, la paciente hace paro cardíaco del que vuelve después de masaje a través del diafragma. Al iniciarse el cierre del peritoneo, hace nuevamente paro, del que regresa por la misma maniobra.

La paciente sale del Hospital 20 días después en buenas condiciones.

El informe de Patología 2.990-61, muestra *embarazo tubárico* derecho roto.

Anestesia. Se usaron en nuestros casos 92 anestesias generales y 8 anestesistas raquídeas. La técnica usada en cada una de ellas no es de interés en este trabajo. Las historias no tienen record de anestesia pues éstos reposan en los archivos de ese Departamento.

Hallazgos quirúrgicos. Fueron pocos en realidad éstos, pues las historias son incompletas a este respecto. Se debe principalmente este fenómeno a que las descripciones quirúrgicas del Servicio de Pensionado, dejan mucho que desear.

Se hallaron como datos interesantes:

Quistes ováricos	6 casos
Quistes paraováricos	4 casos
Apendicitis dentro del proceso	4 casos
Hematoma contralateral	3 casos

Es de anotar que las únicas intervenciones practicadas, fuera de la eliminación del ectópico se redujeron a la extracción de quistes y a cuatro apendicectomías.

Somos partidarios, con el doctor Gómez Palacino [7], de no hacer operaciones diferentes en el mismo tiempo quirúrgico.

Diagnóstico. Siendo este punto el más importante de nuestro trabajo, lo relataremos ahora en forma estadística y veremos las *dificultades diagnósticas* que se nos presentaron.

De las 100 pacientes examinadas por nosotros se hicieron los siguientes diagnósticos:

55 casos, o sea, el 55% se hizo con precisión y en primera instancia el diagnóstico correcto.

12 casos tenían como diagnóstico, amenaza de aborto en primera instancia y ectópico en segunda.

9. casos, tenían el diagnóstico inicial de aborto incompleto y posible ectópico.

De lo anterior se puede concluír que: sólo un 55% fue diagnosticado correctamente (78.66% del doctor Turbay, magnífica estadística); nosotros nos acercaríamos a esa cifra si sumáramos los diagnóstico en segundo lugar (76%).

No se pensó en *embarazo extrauterino* en 24 pacientes y se intervinieron con los siguientes diagnósticos:

Apendicitis	14 casos
Tumores ováricos	4 casos
Anexitis	2 casos
Fibromatosis uterina	2 casos
Ruptura accidental del útero	1 caso
Colecistitis (Hist. Nº 4.569)	1 caso

Con estos elocuentes datos terminamos nuestra estadística y la monografía sobre la dificultad diagnóstica del *embarazo extrauterino.*

CONCLUSIONES

Analizaremos las conclusiones de nuestro trabajo en varios grupos, según la orientación dada a éste.

Respecto al diagnóstico

1º. A pesar de todos los exámenes y pruebas el diagnóstico del *embarazo ectópico,* sigue siendo difícil.

2º. Los síntomas clínicos de ayuda definitiva en el diagnóstico son el dolor y el trastorno menstrual.

3º. El dolor es el signo más frecuentemente hallado, por no decir que es constante.

4º. El interrogatorio es tal vez el punto más importante en el diagnóstico. Mientras mejor sea, son mayores las probabilidades de hacerlo correctamente.

5º. No creemos definitivos para el diagnóstico los exámenes paraclínicos.

6º. No es cuestión de suerte el diagnóstico de *embarazo ectópico.*

7º. No hemos encontrado características especiales en la hemorragia vaginal.

8º. En los casos agudos debemos tener en cuenta los siguientes diagnósticos diferenciales: úlcera perforada del estómago, ruptura espontánea del bazo, estallido de víscera abdominal hueca, ruptura traumática de vejiga. Los antecedentes en estas entidades ayudan a su diagnóstico.

9º. En los casos crónicos el diagnóstico es más difícil, sus principales causas de error son: trastornos hormonales por tumores funcionantes que repercuten en la hemorragia menstrual; tumores ováricos no funcionantes, miomas uterinos, amenaza de aborto, apendicitis sub-aguda, vicios de malposición uterina y anexitis sub-aguda y crónica.

10º. El embarazo normal puede producir sintomatología parecida a la del *embarazo ectópico* (crecimiento y reblandecimiento del cuerpo uterino).

11º. Los antecedentes de la paciente son definitivos en el diagnóstico.

Respecto del examen

12º. El examen clínico general nunca debe omitirse.

13º. El examen genital, si es muy doloroso, debe efectuarse bajo anestesia, en forma casi rutinaria y con las condiciones de suavidad que exige dicho examen.

14º. El dolor a la movilización del cuello y a la palpación abdominal profunda, ayudan al diagnóstico. El signo de Bloomberg fue poco encontrado por nosotros.

15. No encontramos signo de Cullen.

16º. La punción del fondo de saco de Douglas, es el examen instrumental más seguro en nuestros casos.

17º. La punción debe lateralizarse si es negativa en la parte media.

18º. La biopsia de endometrio debe ser realizada con mayor frecuencia en esta entidad.

19º. La demora en el resultado es tal vez la mayor desventaja de la prueba anterior y de los exámenes paraclínicos.

20º. Sólo se aprecia masa en el 56% de las pacientes.

21º. Se debe practicar peritoneoscopia en casos de difícil diagnóstico. Es imposible realizarla en casos agudos. Tampoco tenemos experiencia en este examen.

Consideraciones generales

22º. La conducta siempre es quirúrgica. La demora en esta perjudica la paciente.

23º. Las complicaciones del acto quirúrgico fueron pocas.

24º. Somos partidarios de no hacer intervención agregada a la extirpación del *embarazo ectópico,* a no ser, que esté absolutamente indicada.

25. La anestesia usada no tuvo incidencia en la evolución posterior del caso.

26º. La incisión debe ser la que el cirujano maneje mejor, para rapidez en la cirugía.

27º. No debe esperarse mejorar el estado de shock para intervenir la paciente. Esta espera puede ser fatal.

28º. La morbilidad es baja. La mortalidad fue nula en nuestra serie. En series mayores puede presentarse.

29º. La colaboración del Banco de Sangre es definitiva; con élla la mortalidad puede bajar a cero.

Respecto a la estadística

30º. Nunca creímos encontrar tanta casuística sobre *embarazo ectópico* en nuestro Departamento de Estadística.

31º. El porcentaje sobre el ingreso total hospitalario fue del 0.17%, sobre 48.391 pacientes ingresadas al Hospital.

32º. La incidencia fue de 0.71% en las pacientes del Servicio de Ginecología y Obstetricia sobre 14.033 pacientes.

33º. La incidencia sobre pacientes obstétricas fue de 1.19% sobre 8.376 pacientes ingresadas el Servicio de Obstetricia y de 1.77% sobre 5.657 enfermas del Servicio de Ginecología.

34º Entre los 25 y los 35 años de edad se presentaron el 68% de los casos de *embarazo ectópico.* Antes de los 20 y después de los 40 años es poco frecuente (4 y 3% respectivamente). La edad mínima fue 17 años, la edad máxima 42 años.

35º. El 52% de las pacientes hicieron *embarazo ectópico* en los tres primeros embarazos. El 18% en el cuarto y sólo un 30% en las multigestantes.

36º. Las intervenciones sobre trompa uterina predisponen al *embarazo extrauterino*

37º. El aborto se presentó como antecedente importante en el 42% de nuestros casos.

38º. El dolor se halla presente en el 100% de los casos.

39º. El 52% de nuestros casos presentaban amenorrea de más de un mes.

40º. Sólo un 69% de lo encontrado por nosotros, presentaba hemorragia vaginal.

41º. El 17% de nuestras pacientes relata iniciación brusca del dolor, y sólo un 12% entraron en shock.

42º. Se encontró masa palpable en un 56% de nuestras pacientes.

43º Crecimiento uterino se presentó en un 41% de nuestros casos.

44º. Se encontró sangre en cavidad abdominal en un 82% de nuestros casos. Esta se debe tanto a aborto tubario como a *embarazo ectópico* roto.

45º. Se practicó punción del Douglas en 78 enfermas. Fue positiva para sangre en 59 de ellas. El diagnóstico fue correcto aproximadamente en el 89% de los casos.

46º. Nuestros casos tienen patología positiva en el 100%, como que la base de este trabajo fueron los estudios patológicos positivos para *embarazo ectópico*.

47º. El *embarazo ectópico* se presentó en un 52% de los casos al lado derecho.

48º. Solamente un 52% de nuestras pacientes tenían como impresión diagnóstica sola, el *embarazo ectópico*.

49º El *embarazo ectópico* figuraba como diagnóstico probable en 21 historias más.

50º. El diagnóstico que más confusión nos dio fue la apendicitis (14% de los casos).

51º. El promedio de estancia quirúrgica fue de 0.52 días. La mayor estancia fue 22 días y la menor fue de 4 días.

SUMARIO

Se estudian en el presente trabajo:

100 casos de *embarazo ectópico* comprobado, con diagnóstico de Anatomía Patológica, desde el 1º de enero de 1959 al 30 de junio de 1963.

Se hace énfasis en la dificultad del diagnóstico de la entidad, basado en la revisión de las historias clínicas.

Se recomiendan bases para el diagnóstico, como el examen clínico y el interrogatorio. Se hace la recomendación de efectuar con más frecuencia, los llamados en este trabajo, Exámenes Instrumentales.

Se recomiendan los exámenes paraclínicos, siempre y cuando el caso no sea agudo y los resultados se obtengan en poco tiempo.

Se hace una estadística, tanto de los casos en relación con el volumen hospitalario, como en relación con las pacientes obstetricoginecológicas.

Se procede a hacer cuadros de los síntomas, antecedentes y certeza diagnóstica, así como también datos de anestesia, exámenes, hallazgos operatorios, etc.

Se hacen recomendaciones generales sobre intervención rápida, Banco de Sangre, etc.

BIBLIOGRAFIA

1. AHUMADA JUAN C.: **Ginecología.** Capítulo III. Página 11. Función del Douglas, 3a edición, 1951.

2. BARRIGA C. JAIME. **Tesis de grado.** Universidad Javeriana. Estadística e Incidencia de Tumores en el Hospital de San José, Departamento de Ginecología y Obstetricia, 1962.

3. COLE H. WARREN: **Dolor abdominal agudo.** Edición castellana de la inglesia de 1953. Página 91. Diagnóstico del embarazo ectópico, 1955.

4. DEXEUS FONT: **Tratado de Obstetricia.** Capítulo XIV. Páginas 771-773. Primera edición, 1949.

5. DUPLAT YAÑEZ E.: **Estadística de Ginecología.** Hospital de San José. Trabajo para Miembro Afiliado de Soc. Col. de Obst. y Gin., 1961.

6. ENRIQUE R. WILLIAMS P.: Embarazo Ectópico. **Clínicas Médicas de Norte América.** Enero 1961.

7º GOMEZ P. JESUS: Noventa y cinco casos de Embarazo Ectópico. **Revista Colombiana de Obst. y Gin.** Volumen V, Nº 4. Páginas 175-189. Se tomaron en cuenta las notas bibliográficas Nos. 1, 2, 3, 9. Marzo y abril de 1954.

8. GREENHILL J. P.: **Principios y Práctica de Obstetricia de DeLee.** Tomo I. Capítulo XXVII. Embarazo Ectópico. Páginas 464-485. Versión castellana de la XI en inglés, 1955.

9º GRRENHILL J. P.: **Cirugía Ginecológica.** Colpotomía Posterior. Página 156. Traducción de la edición americana 1952. Editorial Interamericana, México, 1953.

10. MARAÑON GREGORIO. **Manual de Diagnóstico Etiológico.** Página 247. 8ª edición, 1954.

11. NAVAS ANGEL G.: Tesis de grado - **Embarazo Ectópico Avanzado.** Páginas 14-25, 1948.

12. NOVACK EMIL: **Ginecología y Obstetricia.** Valor del Legrado Diagnóstico en Embarazo Ectópico. Capítulo XXVI. Páginas 486, 3ª edición, 1954.

13. NOVACK EMIL: **Gynecologic and Obstetric Pathology.** Third edition. Páginas 469-470, 1952.

14. TELINDE: **Ginecología Operatoria.** Páginas 671-673. Ediciones Científicas, 1956.

15. TURBAY SALOMON: Embarazo Ectópico, Revisión de 300 casos. **Revista Colombiana de Obst. y Gin.** Volumen XIV Nº 3. Páginas 303-316, 1963.