

INCOMPETENCIA CERVICAL Y CERCLAJE UTERINO

INFORME PRELIMINAR

Doctores **Rafael Rodríguez Forero** y **Nelson Silva Ruiz**

INTRODUCCION

El presente informe tiene por objeto comentar diez casos de incompetencia cervical tratados en el Departamento de Obstetricia del Instituto Colombiano de los Seguros Sociales de Cali. Todos los casos fueron seleccionados teniendo como base la historia, los síntomas y signos más prominentes de dicha entidad. En todos se trató de descartar cualquier causa paterna, ovular o materna, diferente a la incompetencia como posible causante de abortos a repetición.

En los antecedentes encontramos la historia de abortos presentados a fines del primer trimestre y durante el segundo, acompañados de escaso dolor y en ocasiones precedidos de ruptura espontánea de membranas. En todas las pacientes informadas se encontró borramiento parcial del cuello, desgarros antiguos en cuatro, un cuello amputado previamente, y dilatación del orificio cervical interno a su ingreso a la clínica, en cuatro. Cinco ingresaron con amenaza de aborto y fueron intervenidas tan pronto como cedieron los síntomas. Como procedimiento para el cerclaje se empleó la Técnica de *Shirodkar*,

reemplazando la fascia homóloga que éste utilizó, por seda en dos casos, y en los restantes dermalón cero doble. En un caso en que se omitieron los puntos de fijación, el cerclaje se deslizó, y hubo necesidad de practicarlo nuevamente. Sin embargo, semanas más tarde la paciente presentó aborto, posiblemente por el traumatismo quirúrgico o por el continuo trabajo de pie. A la misma paciente se le practicó cerclaje en un nuevo embarazo, que terminó a las 34 semanas por cesárea, con un feto de 2.560 gramos, que murió a las 36 horas por atelectasia pulmonar.

De las nueve pacientes restantes cinco han tenido hijos que actualmente gozan de buena salud, y las otras cuatro continúan en control hasta el presente sin complicaciones.

DEFINICION

Síndrome de incompetencia cervical es la entidad obstétrica causante de abortos de repetición que ocurren a fines del primer trimestre o durante el segundo, caracterizados por ruptura espontánea de las membranas, seguida de la expulsión casi indolora del producto

de la concepción, debida a defectos del cuello, congénitos o traumáticos.

Consideraciones generales, etiológicas, clínicas y terapéuticas.

La incompetencia cervical es un síndrome obstétrico-ginecológico descrito por los franceses *Palmer* y *Lacomme*, quienes reportaron un caso en 1948. En 1950 *Palmer* y *Lash* describieron la técnica de corrección quirúrgica del orificio cervical incompetente fuera del embarazo. Haciendo una incisión semi-circular en la reflexión anterior de la vagina fuera del cérvix, rechazaron la vejiga hacia arriba y con un dilatador dentro del canal cervical localizaron el defecto, que seccionaron en forma de triángulo y luego suturaron en dos planos con catgut crómico número dos. El procedimiento tuvo como inconveniente la posibilidad de ruptura uterina durante las últimas semanas del embarazo, las cesáreas imperativas y alto índice de infertilidad.

Operación de Shirodkar (1)

Fue presentada al congreso de Ginebra en 1954, y puede efectuarse fuera o durante la gestación. Consiste en colocar un anillo o cerclaje de fascia homóloga alrededor del cuello, en el límite con el segmento inferior, que se fija con puntos de seda adelante y atrás. El cerclaje es seccionado en el momento de iniciación del trabajo de parto o a las 31 semanas. Esta técnica da al cuello el mejor soporte descrito, pero tiene el inconveniente de la fibrosis cervical producida por la fascia y la falta de dilatación durante el trabajo, que dificul-

ta el parto y en ciertas circunstancias hace imperativa una cesárea, después del procedimiento.

El método de *Shirodkar* ha sido aceptado, en principio, por los diferentes autores que han trabajado sobre el tema, y que tan solo han cambiado el material del cerclaje. *Mac Donald* (8) utiliza una sutura en bolsa a nivel del orificio interno con seda número 4, tomando 5 o 6 puntos superficiales sobre el cuello. La sutura es removida cuando se inicia el trabajo de parto o a las 38 semanas.

Easterday y *Reid* (3) en su técnica colocan en la unión del cuello con el segmento inferior, en forma de anillo, un alambre de acero número 0 en medio de un tubo de polietileno.

Etiología y diagnóstico.

La mayoría de los autores que han trabajado sobre el tema están de acuerdo en que la incompetencia se debe generalmente a traumatismo cervical previo, de origen obstétrico o quirúrgico.

Entre los antecedentes consignados en las historias de las pacientes se encuentran: partos difíciles, traumáticos o intervenidos, conizaciones, traquelorrafias, dilataciones, raspados y amputaciones altas del cuello.

Picot (4) opina que cuando la historia de trauma previo no existe, la causa de la incompetencia cervical representa una debilidad congénita del cérvix que lo hace incapaz de soportar uno o más embarazos normales.

El diagnóstico de la incompetencia cervical puede hacerse durante o fuera

del embarazo, y en este informe solamente nos referimos al primero. En las historias se encuentran uno o varios de los traumas arriba anotados, antecedentes de dos o más abortos, producidos a fines del primer trimestre, o durante el segundo, precedidos en ocasiones de hernia y ruptura espontánea de las membranas y acompañados de poco dolor.

El aborto se presenta frecuentemente de manera inesperada y su trabajo es muy corto, su mecanismo compromete la incompetencia cervical y la acción de la gravedad.

En el examen ginecológico se encuentra borramiento parcial del cuello, dilatación del orificio cervical interno, lesiones cervicales aparentes en un 50%, tales como desgarros, amputaciones, etc.

Frecuencia.

Picot (4) la calcula en 3 casos por cada 1.000 nacimientos. *Barter* (2) y asociados solamente encontraron 22 casos sobre 35.000 partos atendidos en un período de 35 meses. Nosotros no podemos dar una cifra aproximada porque la entidad hasta hace poco tiempo empezó a ser diagnosticada y tratada, pero creemos que la incidencia sea mayor por falta de adecuada atención obstétrica.

Las enfermas que presentamos, a excepción de una a quien se le practicó amputación alta de cuello, fueron atendidas con anterioridad por parteras empíricas.

Tratamiento.

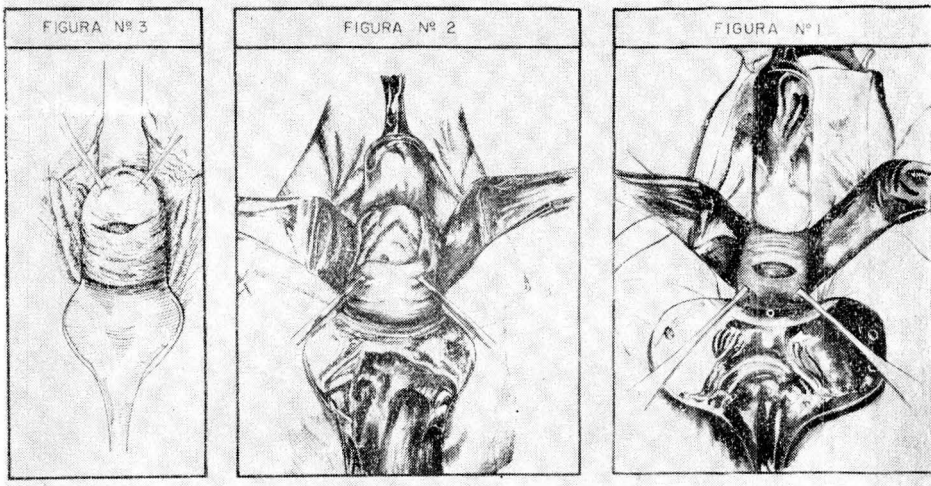
La época más favorable para practicar el cerclaje está comprendida entre

la 14ª y la 20ª semanas de gestación. Si éste se efectúa antes, pueden quedar olvidadas causas de origen ovular, y el aborto puede producirse a pesar del tratamiento; practicado después de la 20ª el excesivo borramiento del cuello hace la técnica difícil.

El cerclaje más temprano lo hemos practicado a la 14ª semana, y el más tardío a la 17ª.

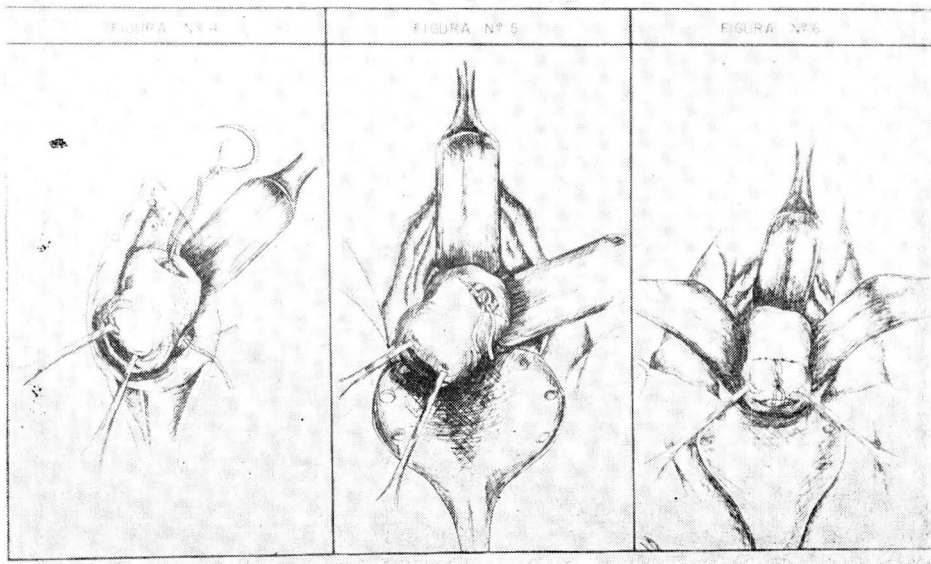
Hemos seguido la técnica de *Shirod-kar* cambiando el alambre de acero usado por *Easterday* y *Reid* por dermalón cero doble. En todas las pacientes se ha empleado anestesia raquídea. Los tiempos de la intervención han sido los siguientes:

1. Desinfección, cateterismo vesical, tacto vaginal.
2. Fijación de pequeños labios a cara interna de muslos; colocación de valva de peso.
3. Visualización y exteriorización del cérvix con pinzas de Allis que son colocadas en los dos extremos del labio anterior. Incisión transversal de aproximadamente 3 cms. de longitud sobre la mucosa vaginal anterior a medio o un centímetro de su reflexión sobre el cuello (fig. 1). Disociación y rechazo de la vejiga con torunda hasta nivel del orificio interno, que se aprecia al tacto (fig. 2).
4. Paso de las pinzas al labio posterior. Incisión transversal de la mucosa vaginal posterior, de igual longitud y a igual distancia del cérvix que la anterior; disociación con torunda hasta el orificio interno (fig. 3).



5. Las pinzas de Allis son revisadas y colocadas a nivel de las 12 y las 6. Un ayudante exterioriza el cuello al tiempo que lo tracciona suavemente hacia la derecha. Paso del dermalón montado sobre agujas curva, redonda, de

atrás hacia adelante, por el lado izquierdo, introduciéndola por la parte más profunda de la incisión posterior y extrayéndola adelante a nivel del orificio interno (fig. 4). Se retira la aguja para colocarla en el extremo inferior del



dermalon y en su lugar se coloca una pinza de reparo. El ayudante tracciona el cuello hacia la izquierda y el dermalon es pasado en igual forma sobre el lado derecho, anudándose sobre la cara anterior del cuello lo más alto posible (fig. 5). Seguidamente se procede a fijar el cerclaje con dos puntos de seda anteriores y dos posteriores, que toman las capas superficiales del cuello.

6. Cierre de la mucosa vaginal anterior y posterior con puntos separados de catgut cromado 00. En la parte media de la incisión anterior se dejan los cabos de reparo del cerclaje en longitud de unos dos centímetros, reunidos por un nudo doble (fig. 6).

Post-operatorio.

Prescribimos reposo absoluto durante 24 a 48 horas, sedación profunda que vamos disminuyendo progresivamente, analgésicos en cantidad suficiente para que la paciente no acuse ninguna molestia, antibióticos de alto espectro y progesterona en dosis que han variado entre 250 y 750 mgms. en total.

Barter (2) permite a sus enfermas levantarse a los 10 días de intervenidas y les da de alta a los 14. Nosotros en promedio las levantamos y les damos salida del servicio a los 3 y 6.5 días respectivamente.

Hasta el momento no hemos tenido ninguna complicación. Durante los dos primeros días puede presentarse una discreta pérdida sanguínea, sin mayor importancia. Seguimos un control prenatal cada 15 días, sin practicar tacto vaginal o examen con espéculo mientras no exista una causa que los justifi-

que. Las seis enfermas que han terminado su embarazo han llegado a un promedio de gestación de 36.6 semanas y han sostenido el cerclaje durante 20 semanas.

CASOS CLINICOS

Caso Clínico número 1

Historia número 47388.

Nombre: L. V.

Edad: 30 años.

Profesión: Obrera de fábrica. Trabaja ocho horas de pie.

Causa de consulta: Ingresa el 20 de febrero de 1961 por hemorragia vaginal, intermitente, indolora, de cinco horas de duración.

Ultima regla: Diciembre 24 de 1960.

Antecedentes obstétricos: Dos partos a término, espontáneos, el último hace 9 años. Posteriormente 13 abortos espontáneos, comprendidos entre 13 y 27 semanas, de los cuales 11 fueron intervenidos con legrado.

Examen ginecológico: Cuello largo, cerrado. Matriz para 7-8 semanas de embarazo.

Tratamiento: Se hospitalizó durante 10 días y se trató sintomáticamente. Veinte días más tarde regresa por amenaza de aborto que se trató en igual forma, y el 10 de abril, con 14 semanas de embarazo, el cuello uterino borrado 40% y el orificio interno abierto $\frac{1}{2}$ centímetro, se practica cerclaje uterino sin puntos de fijación. Abandona el hospital al 5º día y al 10º se reintegra a su trabajo.

GRAFICA Nº 1
TOTAL DE CASOS

CASO	1	2	3	4	5	6	7	8	9	10	TOTALES
PARTOS PREVIOS	2	7	0	1	1	4	1	2	0	4	22
ABORTOS PREVIOS	13	4	6	3	7	3	2	3	14	8	63
EDAD PROMEDIO DE ABORTOS	20	21.5	10	12.6	21	14	14.5	18.3	12	10	14.29 (SEMANALES)
LESIONES CERVICALES APARENTES	—	DESG.	—	—	DESG.	DESG.	—	DESG.	—	AMPUT.	5
DILATACION ORIFICIO CERV. INTERNO	SI	SI	NO	NO	SI	NO	NO	SI	NO	NO	4
CON AMENAZA DE ABORTO	SI	SI	SI	NO	SI	NO	NO	NO	NO	SI	5
EPOCA CERCLAJES EN SEMANAS	14	17	15	15	17	14	14	14	15	12	14.7

GRAFICA Nº 2
EN OBSERVACION

CASO	7	8	9	10	PROMEDIO
EMBARAZO EN SEMANAS	34	23	24	21	25.5
DURACION CERCLAJE EN SEMANAS	20	9	9	7	11.25

Evolución: Veinte días más tarde presenta amenaza de aborto y se comprueba que el cerclaje se había deslizado. Una vez desaparecido el peligro se reinterviene para colocar nuevo cerclaje con fijación (a las 17 semanas). A las 25 semanas inicia contracciones y abundante hemorragia que obligan a retirar el cerclaje produciéndose el aborto una hora después (900 gms.).

El 30 de enero de 1962 se practica nuevo cerclaje con un embarazo de 16 semanas, usando dermalón cero doble y puntos de fijación con seda. Se retira del trabajo, se le permite actividad moderada. Tres y medio meses después o sea a las 32-33 semanas de embarazo inicia trabajo y se practica Cesárea, obteniéndose feto masculino de 2.500 grs. que muere 36 horas después debido a atelectasia pulmonar bilateral, según informe de Patología. No se retiró el cerclaje previendo las dificultades para colocar uno nuevo en embarazos posteriores.

Caso número 2

Historia número 231185.

Nombre: E. E. de R.

Edad: 32 años.

Causa de consulta: Ingresa en abril 23 de 1961 por hemorragia vaginal indolora, con expulsión de coágulos grandes que se inició seis horas antes. Última regla: Diciembre 20 de 1960.

Antecedentes obstétricos: 1º a 5º embarazo partos a término espontáneos, atendidos por partera el último hace

11 años. 6º a 9º embarazo abortos espontáneos comprendidos entre las 15 y 26 semanas, que se iniciaron con hemorragia indolora y se produjeron entre los 30 y 60 minutos. El 10º embarazo, parto prematuro de 29 semanas cuyo feto muere a los 15 minutos. 11º embarazo, parto prematuro de 31 semanas con ruptura prematura de membranas 15 días antes; el feto vivió durante 35 días.

Examen ginecológico: Cuello corto, permeable a un dedo, se palpan membranas y a través de ellos partes fetales que se mueven. A nivel de las 11 se encuentra desgarró completo que se prolonga hasta por encima del fondo de saco lateral. Matriz aumentada para 17 semanas.

Tratamiento: A los tres días, una vez desaparecida la hemorragia, se practica cerclaje uterino con dermalón cero doble, que se fija con puntos de seda a las caras anterior y posterior del cuello. Se da de alta a los 8 días.

Evolución: Sin complicaciones. A las 37 semanas de embarazo inicia trabajo, se encontró el cuello borrado 80% y dilatado 3 cms; membranas íntegras; presentación OIA. Se retira el cerclaje, que se encuentra deslizado hacia abajo, y 3 horas después se produjo parto espontáneo de feto masculino de 3.375 grs, sano, y que hoy vive en buenas condiciones.

Control: Dos meses después practica prueba de los dilatadores y se encuentra que pasa sin resalto el orificio interno la bujía de Hegar número 11.

Caso número 3

Historia número 183977.

Nombre: M. D. M. de R.

Edad: 29 años.

Causa de consulta: Ingresa el 17 de marzo de 1961 por hemorragia vaginal moderada que comenzó tres horas antes y que últimamente se acompaña de dolor hipogástrico. Última regla: Diciembre 23 de 1960.

Antecedentes ginecológicos: Menarquía 12 años. Ciclos 28 X 5. Regulares.

Antecedentes obstétricos: Seis abortos comprendidos entre las 8 y 12 semanas de gestación, el primero atendido en la casa y los demás intervenidos con legrado.

Examen ginecológico: Cuello central, largo, cerrado.

Utero aumentado para 11-12 semanas.

Tratamiento: Se ordena reposo, sedación, estrógenos, progesterona. Veintisiete días después (abril 14 de 1961), con 15 semanas de embarazo y todavía con ligera hemorragia se practica cerclaje con seda doble y puntos de fijación.

Antes de la intervención se aprecia borramiento de cuello de 40%, orificio externo cerrado.

Evolución: Evoluciona satisfactoriamente, la hemorragia cede. El 9 de septiembre de 1961, cuatro y medio meses después del cerclaje y una semana después de retirado éste, inicia trabajo.

Con feto en presentación de pelvis. Se practica cesárea, obteniéndose feto masculino de 2.375 grs., que hoy goza de buena salud.

Caso número 4

Historia número 56947.

Nombre: D. M.

Edad: 31 años.

Ingreso: Noviembre 23 de 1961.

Causa de consulta: Aborto habitual. Control de embarazo actual. Última regla: Agosto 12 de 1961.

Antecedentes obstétricos: 1er. Embarazo. Parto espontáneo, a término, atendido en la casa por partera hace 8 años.

2º Embarazo: Aborto espontáneo indoloro 14 semanas. Legrado.

3º Embarazo: Aborto espontáneo 11 semanas. Legrado.

4º Embarazo: Aborto espontáneo 13 semanas. Legrado.

Examen ginecológico: Cuello blando, central, borrado un 30%, permeable hasta cerca del orificio interno. Matriz aumentada para 14 semanas de embarazo.

Tratamiento: El 4 de diciembre de 1961 (15 semanas) se practicó cerclaje uterino con dermalón cero doble, que se fijó con puntos de seda. Se dio de alta a los cinco días.

Evolución: A las 37 semanas de embarazo (mayo 3) y cinco meses después del cerclaje se practicó cesárea con un

feto en presentación de pelvis, el cual pesó 2.625 grs. y que actualmente vive en buenas condiciones. El cerclaje no se retiró.

Caso número 5

Historia número 106154.

Nombre: A. B.

Edad: 22 años.

Ingreso: Septiembre 18 de 1961.

Causa de consulta: Hemorragia vaginal indolora de 8 días de duración. Última regla: Junio 4 de 1961.

Antecedentes obstétricos: En su orden ha tenido cinco abortos de 3½ a 6 meses, un parto prematuro espontáneo y dos abortos de 3½ meses.

Examen ginecológico: Cuello corto, blando, permeable hasta cerca del orificio interno. A nivel de la 1 se palpa desgarro que se extiende hasta cerca de fondo de saco lateral. Matriz aumentada para 14 semanas.

Tratamiento: Reposo y sedación. Diez días después presenta el cuello borrado en 30% y dilatado 1 cm.

El 3 de octubre de 1961, con 17 semanas de embarazo, se practica cerclaje con dermalón cero doble y puntos de fijación. Se da de alta a los cuatro días.

Evolución: A las 38 semanas de embarazo y 21 después del cerclaje (feb. 26 de 1962) se retira el cerclaje, y 10 días después se presenta parto espontáneo de feto masculino que pesa 3.625 grs., que nació en buenas condi-

ciones y que actualmente se encuentra bien.

Caso número 6

Historia número 7981.

Nombre: G. P. de C.

Edad: 26 años.

Ingreso: Noviembre 18 de 1961.

Causa de consulta: Historia de aborto habitual. Control de embarazo. Última regla: Agosto 1º de 1961.

Antecedentes obstétricos: 4 Embarazos a término con parto espontáneo, fetos vivos, atendidos en la casa.

5º, 6º y 7º embarazos, abortos espontáneos, con escaso dolor producidos entre la 13 y 15ª semana.

Examen ginecológico: Cuello corto, de aproximadamente 1 centímetro, con desgarros profundos a nivel de 8 y la 1 que se extienden hasta fondos de saco. Orificio externo abierto, interno cerrado. Matriz aumentada para 13 semanas de embarazo. A los 6 días se le practica cerclaje con dermalón cero doble, que se fijó con puntos de seda, y se le da de alta a los 7 días en buenas condiciones.

Evolución: A las 21 semanas de la intervención se retiró el cerclaje (abril 14), y 10 días después tiene parto intervenido con fórceps de desprendimiento por período expulsivo prolongado, meconio y una circular apretada al cuello. Se obtiene un feto masculino de 2.560 grs., que actualmente se encuentra en buenas condiciones.

Caso número 7

Historia número 12468.

Nombre: O. Z. de LL.

Edad: 25 años.

Ingreso: Febrero 14 de 1962.

Causa de consulta: Control de embarazo. Historia de aborto. Última regla: Noviembre 1º de 1961.

Antecedentes obstétricos: 1er. Embarazo. Parto a término atendido por partera hace 6 años.

2º Embarazo: Aborto completo, indoloro, de 10 semanas.

3º Embarazo: Aborto espontáneo de 19 semanas con dolor únicamente en el período expulsivo.

Examen ginecológico: Cuello borrado parcialmente, cerrado. Matriz aumentada para 13 semanas. Nueve días después se practicó cerclaje profiláctico con dermalón cero doble fijado con puntos de seda. En el examen practicado inmediatamente antes de la intervención se encontró un cuello aproximadamente de 1 centímetro de longitud y notoria incorporación de istmo a cuerpo. A los 7 días se le dio de alta.

Evolución: Satisfactoria hasta la fecha, en que tiene 34 semanas de embarazo.

Caso número 8

Historia número 36764.

Nombre: M. T.

Edad: 24 años.

Ingreso: Abril 3 de 1962. Paciente referida para estudio de aborto habitual. Última regla: Diciembre 20 de 1961.

Antecedentes obstétricos: 1º y 2º embarazos: Partos espontáneos a término. 3º, 4º y 5º embarazos: Abortos espontáneos de 10, 13 y 22 semanas, caracterizados por hemorragia escasa, poco dolor, y que se produjeron rápidamente. En todos se hizo legrado.

Examen ginecológico: Cuello corto, central, con un desgarró que se prolongó hasta el fondo de saco lateral izquierdo. Orificio externo abierto; en el interno se insinúa la punta del dedo. Matriz aumentada para 13 semanas de embarazo.

Tratamiento: El 11 de abril se le practicó cerclaje con dermalón cero doble y puntos de fijación. El día 18 se le dio salida en buenas condiciones.

Evolución: Sin complicaciones hasta la fecha, 10 semanas después del cerclaje y con 23 de embarazo.

Caso número 9

Historia número 20742.

Nombre: M. C. de C.

Edad: 30 años.

Ingreso: Marzo 30 de 1962.

Causa de consulta: Aborto habitual.

Antecedentes ginecológicos: Menarquía 14 años. Ciclos 30 X 5. Dismenoreea. Última regla: Diciembre 30 de 1961.

Antecedentes obstétricos: Esta paciente durante 8 años de matrimonio ha tenido 14 embarazos, todos los cuales han terminado en aborto entre los 2½ y 3 meses, en ocho de los cuales le han practicado legrado.

Examen ginecológico: Cuello cerrado, borrado en 30-40%. Matriz aumentada para 12 semanas de embarazo.

Tratamiento: Cerclaje con dermalón y puntos de fijación, a las 15 semanas.

Evolución: Hasta la fecha, con 24 semanas de embarazo y dos meses después del cerclaje no se ha presentado complicación.

Caso número 10

Historia número 124493.

Nombre: A. L. M.

Edad: 32 años.

Profesión: Obrera en fábrica de camisas.

Ingreso: Abril 11 de 1962.

Causa de consulta: Dolor hipogástrico y hemorragia vaginal de tres días de duración. Última regla: Enero 10 de 1962.

Antecedentes ginecológicos y obstétricos: Cuatro partos a término, último hace 10 años, todos intervenidos con fórceps. Cuatro abortos posteriores de los partos, intervenidos con legrado.

En 1955 amputación alta del cérvix por carcinoma in situ. Posteriormente se presentaron otros cuatro abortos, entre 6 y 10 semanas.

Examen ginecológico: Cuello amputado un 90%, aspecto sano, con dos pequeños desgarros a nivel de las 9 y las 3. Orificio externo abierto. Matriz aumentada para 12 semanas.

Tratamiento: En abril 26 de 1962 se practicó cerclaje con dermalón y puntos de fijación.

Evolución: Sin complicaciones cincuenta días después del cerclaje y 21 semanas de embarazo.

RESUMEN

Número de casos tratados: 10.

Edad promedio de las pacientes: 28.1 años.

Pacientes con partos previos: 8.

Pacientes sin partos previos: 2.

Número total de partos: 22.

Número total de abortos: 63.

Duración promedio del embarazo en los abortos: 14.29 semanas.

Con lesiones cervicales aparentes: 5.

Con amenaza de aborto: 5.

Con dilatación del orificio cervical interno: 5.

Epoca promedio del cerclaje: 14.7 semanas.

Duración promedio del cerclaje: 20 semanas.

Complicaciones: Deslizamiento del cerclaje: 2 casos.

Partos espontáneos: 2.

Partos con fórceps: 1.

Cesáreas: 3.

Fetos peso promedio: 3.010 grs.

Fracasos (aborto): 1.

Muertes neonatales: 1 por atelectasia pulmonar a las 36 horas.

Pacientes en observación: 4 con un promedio del embarazo 25.5 semanas y duración promedio del cerclaje, 11 semanas.

uterino, de los cuales cuatro aún están en observación.

II. De las pacientes tratadas, con ocurrencia promedio de 6.3 abortos anteriores, se obtuvieron buenos resultados en 6, que llegaron hasta las 36.6 semanas de gestación, en promedio.

COMENTARIOS

I. Se presentan diez casos de incompetencia cervical y aborto de repetición tratados con cerclaje

III. El cerclaje se ha encontrado efectivo como tratamiento del aborto por incompetencia cervical.

BIBLIOGRAFIA

1. SHIRODKAR, V. N.: A new method of operative treatment for habitual abortion in the second trimester of pregnancy. **Antiseptic**, 52: 299; 1955.
2. BARTER, R. H., y asociados: Closure of the incompetent cervix during pregnancy. **Am. J. Obst. & Gynec.** 522, 1958.
3. EASTERDAY Ch., L. DUNCAN, E. REID: The incompetent Cervix in Repetitives Abortion and premature labor. **The New Engl. J. of Med.** Vol. 260: 687, 690. Abril 1959.
4. PICOT, H.: **Am. J. Obst.** 78: 786, 1959.
5. DEL CORRAL, MORA R., y MUÑOZ DELGADO: Cerclaje profiláctico en la incompetencia cervical durante el embarazo. **Rev. Col. Obst.-Gin.** XI: 658, 667. 1960.
6. RENE DIAZ CORREA: La incompetencia cervical uterina como causa de aborto habitual. **Rev. Col. Obst.-Gin.** XI: 652, 657. 1960.
7. RAFAEL PERALTA CAYON: Cerclaje, cierre, sutura del cuello incompetente. **Rev. Col. Obst.-Gin.** XII: 101, 107. 1961.
8. MAC DONALD, I. A.: **J. Obst. and Gynec. Brit. Emp.** 64: 346, 1957.
9. WAYNE S. ROGERS AND JOSEPH H. RUDNICK. Cervical incompetence Following High Amputation Report of a Case of Successful pregnancy Following Fascial Repair. **Obst. and Gynec.** Vol. 15, 229. 1960.