Hígado graso agudo del embarazo. Tres primeros casos en el Instituto Materno-Infantil

Dres.: Ariel I. Ruíz Parra*, Ricardo Alvarado Pantoja**

I. INTRODUCCION

Aún cuando la Metamorfosis Grasa del Hígado asociada con falla hepática, falla renal y toxemia, de curso fatal para la madre y el feto, fue descrita por Stander y Cadden en una paciente primigestante en 1934, (1) fue Sheehan en 1940, quién describió primero la histología hepática característica diferenciándola de otras entidades (2) y es a él a quien debemos, no solo la descripción microscópica más completa, sino también la mejor caracterización del cuadro clínico y los hallazgos de laboratorio.

Sheehan la denominó "Atrofia Amarilla Aguda Obstétrica", luego se conoció como "Metamorfosis Grasa Aguda del Hígado", pero el término "Hígado Graso Agudo del Embarazo", ideado por Moore en 1956, (3) es el favorito.

La entidad produce un síndrome de disfunción hepática aguda que resuelve como respuesta al parto y guarda relación con pre-eclampsia y C.I.D. No es frecuente —se han reportado menos de 100 casos en inglés en 40 años—, pero es la causa más común de falla hepática fulminante a término (4). Es probable que un buen número de pacientes no se haya diagnosticado o lo fue erróneamente. En 1951 se encontró una frecuencia de 1 por 69.000 embarazos. Riely encontró 10 casos en 10 años (4) y Sukerman, (15) publicó 7 casos vistos en 10 años en Venezuela.

Este trabajo presenta los tres primeros casos de Hígado Graso Agudo del Embarazo estudiados en el Instituto Materno Infantil de Bogotá y revisa los hallazgos clínicos, de laboratorio y de anatomía patológica comparándolos con los de otras series. Se resumen también algunas de las hipótesis etiopatogénicas y las pautas de manejo de la entidad.

II. PRESENTACION DE CASOS

A. PRIMER CASO

F.O., H.C. No. 475758. Paciente de 34 años de edad, G5 P2 A2, con em-

* Residente II de Ginecología y Obstetricia Universidad Nacional de Colombia.

** Jefe del Departamento de Patología del Hospital Materno Infantil y Profesor de Patología Facultad de Medicina Universidad Nacional de Colombia.

barazo de 34 semanas por amenorrea, que ingresó el I.M.I. el 13–III–83 por vómito, astenia, adinamia, dolor abdominal e ictericia. La enfermedad comenzó 4 días antes del ingreso con ictericia en escleras, vómito post-prandial en "cuncho de café", fiebre, escalofrío, adinamia, coluria, estreñimiento y acolia. En la revisión por sistemas refirió intolerancia al alimento graso durante todo el embarazo, epigastralgia tipo ardor y hematemesis en una ocasión.

Antecedentes: G5 P2 A2; Menarquia: 14 años; Ciclos: 30 x 5; F.U.R.: 14–VII–82; Planificación: durante 8 años con anovulatorios, sin complicaciones. Había ingerido Meclicina, Hioscina butilbromuro y Clorofenotiazinilscopina no formulados, por vómitos en el primer trimestre de éste embarazo.

El examen mostró una paciente conciente, orientada, hidratada, afebril e ictérica en piel y mucosas. T.A.: 100/60; F.C.: 100X'; F.R.: 20X'; cardiopulmonar normal; hígado de 14 cm de tamaño por percusión, con borde doloroso, no descendido, Murphy (–); bazo no percutible; dolor a la palpación epigástrica y equimosis pequeñas en piel abdominal. A.U.: 24 cm; fetocardia negativa; edema GII/IV de miembros inferiores. T.V.: vagina eutérmica, cuello borrado 100% y dilatado 5 cm, en presentación cefálica, membranas íntegras; hemorragia genital moderada. Una hora y 45 minutos después de éste examen, la paciente se encuentra en dilatación completa y la amniotomía deja observar líquido ictérico. Se produce parto en OIA de mortinato sexo Masculino, de 1100 g de peso y 38 cm de talla e inmediatamente después ocurre el alumbramiento observándose los cotiledones amarillos. Al día siguiente (14–III–83) se encuentra en buen estado general, afebril, con epigastralgia, F.C.: 100X', F.R.: 20X', útero a 8 cm sobre el pubis y loquios normales; el resto del examen abdominal era irrevelante.

El 15–III–84 se observa excitación sicomotora y lenguaje incoherente; al examen se encuentra ictérica, pulso débil, ruidos cardíacos velados, T.A.: 0/0 y deshidratada. Presenta bradicardia, respiración jadeante y paro cardiorrespiratorio irreversible. Los exámenes de laboratorio se muestran en la Tabla correspondiente.

La Autopsia (A–9–83) mostró externamente ictericia, petequias y equimosis abdominales, edema de MMII y equimosis en los sitios de venopunción; al abrir las cavidades se observó ictericia de fascias y tegumentos, pleuritis con adherencias fibrosas entre las hojas pleurales y con el diafragma. En el esófago material negruzco abundante; estómago con material mucoso en "cuncho de café" y congestión mucosa sin úlceras. En el intestino petequias mucosas y congestión. El hígado pesó 810 g, era pequeño, algo blando y amarillo en la superficie y al corte; en la vesícula se encontró escasa bilis oscura; los riñones pesaron 85 y 80 grms y tenían cicatrices de pielonefritis crónica. El cerebro no se exploró y los demás órganos eran macroscópicamente normales.

El estudio microscópico del hígado mostró un masivo agrandamiento de los hepatocitos en las zonas centrales y mediales de los lobulillos, con citoplasma claro, finamente vacuolar y núcleo central vesicular bien conservado; solamente se conservaba una delgada zona de hepatocitos normales alrededor de los espacios porta. La reacción inflamatoria era mínima consistiendo de algunos PMN en los espacios porta. Se observó pigmento ocre en células de Kupffer, en algunos hepatocitos y en algunos colangiolos. La infiltración grasa de pequeñas gotas en el hepatocito, se demostró con Sudán y a la luz polarizada.

En el bazo se observó hipercelularidad en los sinusoides de la pulpa esplénica y depleción de linfocitos en los folículos

linfoides. En los riñones era prominente el pigmento ocre dentro de las células de los túbulos colectores y distales; había isquemia glomerular y vacuolización de algunas células de los túbulos colectores de un riñón. Los demás órganos no mostraban alteraciones.

B. SEGUNDO CASO

C.M., H.C. No. 485196. Primigestante de 23 años de edad, en la 36 semana de gestación, remitida al I.M.I. por un Centro de Salud al cual había consultado por contracciones uterinas, ictericia, fiebre, cefalea, epigastralgia, fosfenos, edema de MMII y ausencia de movimientos fetales. Al examen le encontraron: T.A.: 150/110; F.C.: 78X', ictérica y al T.V. el cérvix no tenía modificaciones de trabajo de parto. El 21–XI–83 ingresa al I.M.I. donde refiere dolor dorsal, edema palpebral y de miembros inferiores de 8 días de evolución que luego se generalizó; epigastralgia, cefalea, malestar general, episodios febriles no cuantificados e ictericia mucocutánea de 7 días de evolución acompañada de coluria e intolerancia a los alimentos.

Antecedentes: G1 PO; Menarquia: 16 años; Ciclos: 30X5-8; F.U.R.: 17–III–83, control prenatal desde julio de 1983 (sin datos del mismo). Refería alergia a la penicilina.

Al examen: T.A.: 150/120; F.C.: 84X'; FR.: 24X', afebril, ictérica; cardiopulmonar normal; edema de pared abdominal y miembros inferiores; abdomen no doloroso, hígado no palpable; A.U.: 22 cm. Al T.V.: cuello largo, cerrado, hemorragia genital escasa. Nueve horas después del ingreso: T.A.: 150/130; F.C.: 90X'; F.R.: 20X', conciente, lúcida, hay dolor en el área hepática sin hepatomegalia e hiperreflexia. La monitoría externa mostró: línea basal 140X', variabilidad 1 a 3, no aceleraciones ni reactividad a los estímulos externos y presencia de desaceleraciones tempranas pequeñas. Se inició Zuspan y se practicó cesárea por inminencia de muerte fetal, obteniéndose R.N. masculino, Apgar 8/10, peso 2400 g y talla 47 cm. Se observó líquido amniótico y estado de las membranas de color verde–amarillentos; la vesícula biliar estaba tensa sin cálculos y el hígado era de consistencia y tamaño normales. No hubo complicaciones operatorias. Al día siguiente: asintomática, T.A.: 170/110 y, aparte de hiperreflexia, el postoperatorio era normal. Posteriormente empeora el estado general, presenta hipotensión (TA: 100/60) y se observa oliguria severa. El 23–XI–83: T.A.: 100/60, F.C.: 100X', con epigastralgia. Está conciente pero se observa inquietud y el balance de líquidos registra una diuresis de 200 cm^3/24 hs. El 24–XI–84: T.A.: 70/40, F.C.: 80X'. Refiere dolor generalizado; se observa en mal estado, obnubilada, con distensión abdominal, disminución de ruidos intestinales y aparición de petequias en la pared abdominal, sin evidencia de hemorragia por otros sitios. Se observan signos de shock y fallece aproximadamente a las 51 horas del postoperatorio. Los exámenes de laboratorio se muestran en la tabla.

La autopsia (A–90–83) se practicó dos horas y media después del fallecimiento, encontrándose externamente: ictericia generalizada, anasarca, petequias en piel abdominal y de MMSS y herida en buen estado. Al abrir las cavidades se hallaron 500 cm^3 de líquido ictérico en tórax y 1.500 cm^3 de líquido ascítico con tinte ictérico. Congestión en la tráquea; esófago con úlceras superficiales en el tercio distal; hígado de 1100 gs de peso, consistencia ligeramente aumentada, leve tinte ictérico en la superficie, y al corte, aspecto de "nuez moscada". Los riñones pesaron 300 g y llamaban la atención por el color amarillo opaco uniforme en la superficie y al corte. Los demás órganos no mostraban cambios importantes.

Los hallazgos microscópicos fueron los del Hígado Graso Agudo del Embarazo y, en el riñón, se observó —como en el caso anterior— fino pigmento de tipo biliar en las células tubulares renales. También se encontraron glomérulos exangues como signo de toxemia gravídica.

C. TERCER CASO.

D.G. de C., H. C. No. 489003. Primigestante de 22 años, con embarazo de 38 semanas, remitida al I.M.I., el 15—III—84 con historia de evolución de quince días de vómito incohercible e hipertensión arterial, estreñimiento de diez días de evolución y, desde cuatro días antes del ingreso, ictericia y coluria acompañadas de cefalea pulsátil, fosfenos y edema palpebral y de MMII. Como tratamiento había recibido: dieta hiposódica, Dimetil polisiloxano, Hidróxido de aluminio, hidróxido de magnesio y metilpolisilano, 6 ampollas de Primperan y una de Metoclopramida. En la revisión por sistemas refirió epigastralgia de 7 meses de evolución, intolerancia a las grasas y dolor abdominal tipo cólico.

Antecedentes patológicos y familiares: negativos. Gineco—obstétricos: Menarquia: 13 años; Ciclos: 28 X 3; GI PO; F.U.R.: 29—VI—83.

Al examen de ingreso: buen estado general, T.A.: 110/80; F.C.: 80X', tinte ictérico en escleras; edema de pared abdominal; sin hepato ni esplenomegalia; puntos renales dolorosos. A.U.: 32 cm, fetocardia: 120X', T.V.: cuello corto, permeable a un dedo, membranas íntegras, vértice, estación —2. Edema G II/IV de MMII. El 16—III—84 se encuentra alerta, orientada, T.A.: 130/90, F.C.: 80X', F.R.: 20X', T°: 36.4° C; ictérica, con disuria y coluria. Se iniciaron alfametil-dopa y apresolina. La monitoría materno-fetal externa mostró: línea basal: 130X', variabilidad: 5 a 15 y aceleraciones postcontracciones uterinas (espontáneas). La ecografía mostró feto único con DBP de 9.8 cm y actividad cardíaca positiva. El 17—III—84 refiere vómito (color "chocolate" según las notas de enfermería), náuseas, visión borrosa, continúa con contracciones uterinas y ocurre ruptura precoz de membranas; T.A.: 110/70, F.C.: 134X', T°: 36.4° C, Fetocardia: 128X'; el resto del examen es similar al del ingreso. Se inicia infusión con ocitócicos; la dilatación progresa normalmente y, a las 18:40 hs ocurre el parto en OIA de un R.N. sexo masculino, peso 2900 g, talla 48 cm, Apgar 5/10, que se recupera posteriormente.

El 18—III—84 se anota hiperbilirrubinemia directa y dolor a la palpación en la zona hepática. Al día siguiente, la T.A.: 100/60, no hay cambios en la ictericia y se observa diuresis escasa y edema bipalpebral; enfermería anota a las 19:00 hs escasa respuesta a las preguntas y somnolencia. El 20—III—84 a las 8:00 hs está en mal estado general, somnolienta, letárgica, obedece lentamente órdenes sencillas; no hay cambios en la ictericia ni en los edemas. Se inicia Sulfaguanidina y enemas. 7 horas después presenta vómito tipo "cuncho de café", está febril (38° C), taquicárdica y sin mejoría del estado de conciencia. A las 16:00 hs es valorada por medicina interna encontrándose: T.A.: 130/80, F.C.: 100X', mal estado general, coma superficial, no responde órdenes verbales, localiza el dolor; no hay visceromegalias abdominales y, al evacuar la vejiga, se obtienen 320 cm^3 de orina colúrica. Los otros datos del examen no son diferentes a los referidos en evoluciones anteriores. Se sugiere manejo con sonda vesical o permanencia, P.V.C., prueba de manitol para descartar insuficiencia prerrenal, ampicilina, lavado gástrico, enemas evacuadores, vitamina K, cimetidina y transfusión y se solicitan exámenes de laboratorio. Se practica venodisección y se inicia la prueba de manitol

durante la cual fallece la paciente (a las 17:30 hs), aproximadamente 71 hs después del parto. Los exámenes de laboratorio se consignan en el cuadro.

En la autopsia (A–20–84) se encontró macroscópicamente, ictericia generalizada y severa en piel y escleras; distensión abdominal y equimosis en la mano derecha. En la cavidad abdominal se hallaron 800 cm^3 de líquido de color amarillo y las asas intestinales dilatadas. Al abrir el tórax se observaron adherencias entre las pleuras visceral y parietal, en la pared posterior torácica, en ambos lados; los pulmones pesaron 160 g, subcrepitantes y, al corte, la tráquea y el parénquima presentaban congestión; en el tejido subpleural había hemorragias puntiformes y congestión. En el estómago se encontraron múltiples úlceras agudas (de estrés), la mayor de las cuales medía 1.2 cm de diámetro. El hígado pesó 780 g, su cápsula era lisa y brillante y estaba disminuido de peso y tamaño; al corte presentaba color pardo homogéneo y consistencia firme. Los riñones pesaron 200 g. Macroscópicamente, los demás órganos eran normales.

La microscopía mostró congestión pleural y escasas hemorragias pequeñas en el parénquima pulmonar. Congestión

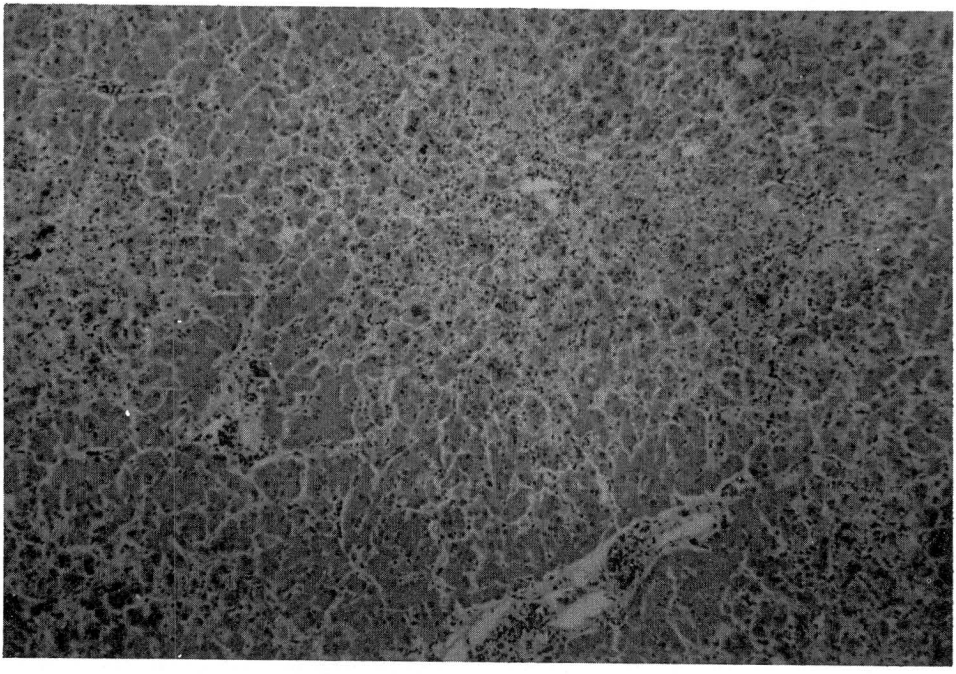

Fotografía No. 1. Tercer Caso. (Con menor aumento, H–E). El corte muestra un área central más clara, que corresponde a los hepatocitos centrales y mediozonales del lobulillo en los cuales se depositaron los lípidos. Las áreas periféricas, más oscuras, corresponden a las zonas periportales del lobulillo, bien conservadas. Hay mínimo infiltrado linfocitario.

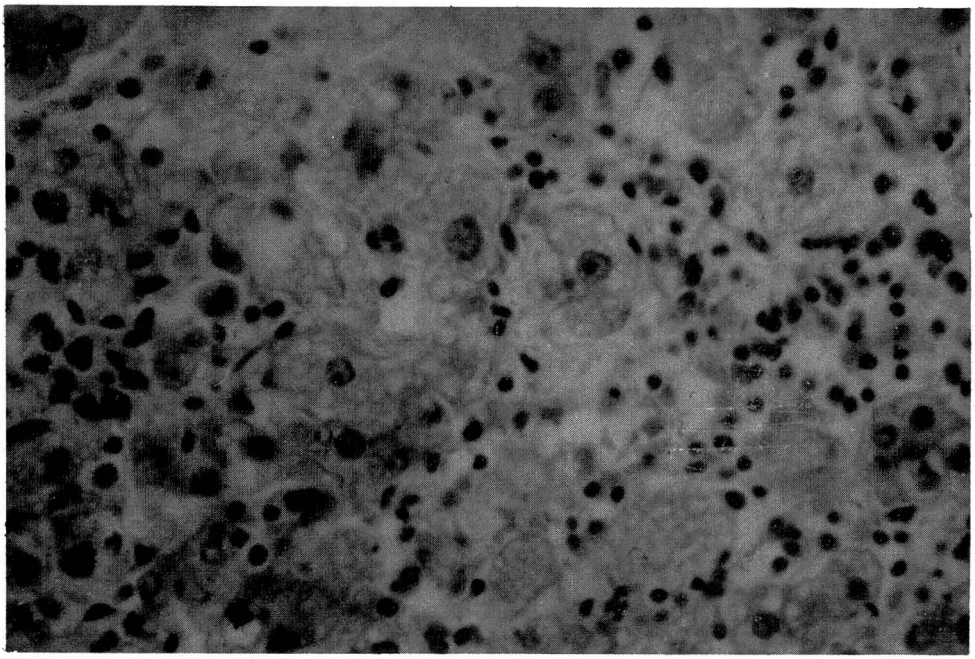

Fotografía No. 2. Tercer Caso. (Con mayor aumento, H—E). El corte muestra los hepatocitos aumentados de tamaño, con citoplasma claro, de aspecto espumoso por la presencia de múltiples vacuolas grasas muy finas y con núcleo central, vesicular y bien conservado. Los bordes celulares son nítidos y no hay necrosis. Esta alteración ocurre en los hepatocitos centrales y mediozonales del lobulillo hepático hay escaso pigmento ocre.

en el esófago y, en el estómago, múltiples ulceraciones de la mucosa. En el hígado aumento del tamaño de los hepatocitos en las zonas centrales y medias de los lobulillos hepáticos, el citoplasma claro y con finas vacuolas y el núcleo central, sin alteraciones. Se observa una zona periférica donde los hepatocitos están bien conservados y pigmento ocre en macrófagos de Kupffer y en colangiolos. Los demás órganos eran microscópicamente normales. (Fotografías No. 1 y 2).

Las tablas siguientes consignan sucesivamente los síntomas, hallazgos clínicos, exámenes de laboratorio y resultados de anatomía patológica de las tres pacientes presentadas.

Tabla No. 1

CARACTERISTICAS GENERALES DE LAS PACIENTES

Caso	1o.	2o.	3o.
Edad (años)	34	23	22
Paridad	G5P2	G1	G1
Edad Gestacional (sem.)	34	36	38

Tabla No. 2

SINTOMATOLOGIA

Caso	1o.	2o.	3o.
Epigastralgia	+	+	+
Intolerancia a los alimentos	+	+	+
Dolor abdominal	+		+
Vómito	+		+
Estreñimiento	+		+
Cefalea		+	+
Fosfenos		+	+
Malestar general		+	
Dolor dorsal		+	
Hematemesis	+		
Astenia y adinamia	+		

Tabla No. 4

EVOLUCION

Caso	1o.	2o.	3o.
Ictericia	+	+	+
Vómito (en cuncho de café)	+		+
Hipoglicemia	+	SD	SD
Depresión de la conciencia	+	+	+
Disminución de la función renal	+	+	+
Shock	+	+	
Muerte materna	+	+	+
Muerte fetal	+		

Tabla No. 6

LABORATORIO

Caso	1o.	2o.	3o.
Leucocitos	10.200	13.600	33.700
Neutrófilos	75%	71%	77%
V.S.G. mm/h			29
Proteínas T. g%	4.1	4.3	5.5
Albúmina g %	1.9	2.7	3.2
Glicemia mg %	90–30	60	100
Bilirrubinas T. mg%	10	6.7	5.8–11.5
Bilirrubina Directa	10	6.1	4.3–10.5
Fosfatasa Alcalina	246U/ml	79U/L	
TSGO U/L		37	43
TSGP U/L		47	80
Tiempo de Protrombina	20"	19"	34"
Actividad de Protrombina	42.5%	37.3%	15.9%
Tiempo de cefalina		1'5"	1'41"
Plaquetas		126.000	156.000
BUN mg%	51–64	21	18.5
Creatinina mg%	5.1–6.0	2.2	2.5

Tabla No. 7

HALLAZGOS PATOLOGICOS MACROSCOPICOS

Caso	1o.	2o.	3o.
A. EXAMEN EXTERNO			
Ictericia	+	+	+
Petequias	+	+	
Equimosis	+		
Edema de MMII	+	+	
Anasarca		+	
B. CAVIDADES			
Líquido ascítico (cc)		1500	800
Líquido en tórax		500	
Adherencias pleurales	+		+
Pleuritis	+		
C. ORGANOS			
Congestión (tráquea-esótago-estómago-int)	+	+	+
Peso del hígado (g)	810	1100	780
Pigmentación amarilla del hígado	+	+	
Pigmentación amarilla del riñón		+	
Ulceras		Tercio distal esófago	De estrés en estómago
Petequias en intestino	+		
Hemorragias subpleurales			+

Tabla No. 3

SIGNOS

Caso	1o.	2o.	3o.
Ictericia	+	+	+
Coluria	+	+	+
Hígado normal	+	+	+
Fiebre, escalofrío	+	+	
Edema palpebral		+	+
Edema de MMII		+	+
Albuminuria		+	+
Hipertensión		+	
Hiper-reflexia		+	
Equimosis	+		
Acolia		+	

Tabla No. 8

HALLAZGOS PATOLOGICOS MICROSCOPICOS

Caso	1o.	2o.	3o.
Aumento de los hepatocitos	+	+	+
Vacuolización grasa central y mediozonal	+	+	+
Preservación periportal	+	+	+
Reacción inflamatoria en el lobulillo hepático	Mínima	No	No
Pigmento en Células de Kupffer	+		+
Pigmento en colangiolos	+		+
Pigmento en hepatocitos	+		
Pigmento biliar en túbulos renales	+	+	
Isquemia glomerular	+	+	
Histología pancréatica	Normal	Normal	Normal

Tabla No. 5

RESULTADO FETAL

Caso	1o.	2o.	3o.
Sexo	M	M	M
Apgar	0	8	5
Peso (Kg)	1.1	2.4	2.9
Tipo de parto	E	C	I

Abreviaturas: SD: Sin dato.
E: Espontáneo.
C: Cesárea
I. Inducido

III. HIGADO GRASO AGUDO DEL EMBARAZO

A. CUADRO CLINICO

Corresponde clásicamente al descrito por Sheehan: (5) la enfermedad comienza alrededor de la 33o. a 37o. semanas de gestación pero, ocasionalmente, se presenta tan temprano como en la 30o. semana. Ocurre comúnmente en el primero o segundo embarazo, en madres cuyas edades varían ampliamente entre los 16 y los 42 años, con un promedio de 28 años en los casos publicados. (15). La fase preictérica se caracteriza por vómito severo y persistente, aumento de la frecuencia del pulso y debilidad. El vómito puede estar precedido por uno o dos días de sed intensa. Después de una a tres semanas, se desarrolla ictericia leve, frecuentemente asociada con dolor epigástrico, retroesternal o dorsal, que puede ser tipo quemadura subesternal severo o puede ser más pronunciado en el cuadrante superior derecho. En los dos o tres días siguientes pasa la paciente

al coma, está inquieta y agresiva y se intensifica la ictericia. La ictericia es clínicamente obstructiva, acompañándose de coluria intensa, heces hipo-o acólicas y prurito. (15).

El vómito puede ser de tipo "cuncho de café". Ocurre luego el parto prematuro; generalmente un mortinato, después del cual se profundiza el coma, se presenta hematemesis, deterioro de la madre y muerte por hipoglicemia, shock, acidosis metabólica y falla hepática y/o renal entre 12 y 60 horas postparto. (5). La muerte materna puede ocurrir tan tempranamente como en el primer día de la enfermedad o tan tardíamente como 48 días postparto. (15). La incidencia de fetos gemelares es 10% y en los embarazos afectados predominan los fetos masculinos. (12).

Además de las manifestaciones hepáticas, ocurre compromiso del páncreas (pancreatitis aguda y pancreatitis hemorrágica), riñón, sistema nervioso central y tracto gastrointestinal, con hemorragia del tracto gastrointestinal alto en el 60% de las pacientes, aproximadamente. Se reportó un caso con síndrome de Mallory-Weiss (21) y la presencia de enteropatía perdedora de proteínas en otra paciente con la enfermedad. (7). Estos datos sugieren que la enfermedad es multisistémica y que las complicaciones extrahepáticas influyen considerablemente sobre el pronóstico.

Usualmente se presenta edema, hipertensión mínima y proteinuria y hay incidencia alta de problemas hemorrágicos debidos a trombocitopenia, defectos en la síntesis de protrombina y coagulapatía de consumo. Es común la hemorragia uterina postparto excesiva o del tracto gastrointestinal relacionada con diversos grados de severidad de la coagulapatía.

Al examen físico se encuentra edema, hipertensión leve, ictericia —es común pero puede no detectarse— y se puede hallar hipersensibilidad epigástrica o en el cuadrante superior derecho. El hígado generalmente no es palpable. Puede haber asterixis y hemorragia en los sitios de punción así como, hemangiomas aracniformes; éstos son comunes en el embarazo y, en poca cantidad, no implican daño hepático. Se ha descrito ascitis cuya etiología es multifactorial (hipoproteinemia, hipertensión portal, etc.). El espectro clínico varía desde algunas pacientes con solo leve ictericia y sin coma, pasando por otras con coagulapatía predominantemente y enfermedad hepática leve, hasta otras con las formas severas de la enfermedad. (4).

El modo más común de muerte ha sido el coma, comúnmente atribuido a falla hepática, falla renal o shock. Pero ha ocurrido la muerte sin el curso de falla hepática severa y, en muchos casos, es extremadamente rápido el coma —antes del comienzo de hipotensión o falla renal— por lo que se sugiere que en estos casos el coma resulta de hipoglicemia severa como complicación del Hígado Graso Agudo (6).

B. LABORATORIO

Los hallazgos de laboratorio incluyen: (5) elevación del nivel de úrea en la sangre alrededor de 70 a 100 mg% en el momento de aparición de la ictericia, probablemente por vómito y deshidratación; elevación desproporcionada del ácido úrico plasmático hasta alrededor de 15 mg%, bilirrubina alrededor de 4 mg%, fosfatasa alcalina elevada aproximadamente a 17 U Bodansky, y transaminasas dentro de lo normal o moderadamente aumentadas —usualmente por debajo de 500 U—. Posteriormente, la bilirrubina asciende a 7 u 8 mg% y el ácido úrico puede alcanzar 20 mg%. Ocurre azotemia y acidosis, son comunes hipoproteinemia, hipoglicemia, hipokalemia y poder disminuido de combinación del CO_2.

Se ha demostrado C.I.D. en algunas pacientes; Cano y col. (16) fueron los primeros en documentar la asociación del Hígado Graso Agudo del Embarazo y C.I.D., en una paciente de 31 años con hipofibrinogenemia, trombocitopenia, prolongación marcada del tiempo de protrombina, del tiempo parcial de tromboplastina y del tiempo de trombina, depleción persistente de los factores V, VII y VIII y resultados positivos de la prueba de protamina. En otras pacientes los estudios fueron consistentes pero no diagnósticos de C.I.D.

Usualmente hay leucocitos (mayor de 15.000/mm^3) con neutrofilia y disminución del recuentro de plaquetas. El parcial de orina no muestra variaciones grandes respecto a lo normal; puede haber disminución de la desidad urinaria, proteinuria, cilindruria y cetonuria. Los hallazgos más importantes son los descritos en la química sanguínea.

C. PATOLOGIA

1. Hallazgos Macroscópicos

En la autopsia frecuentemente hay ulceración de la mucosa en la parte distal del esófago e incluso se han descrito múltiples úlceras de estrés; (16) el hígado es pequeño pero mayor que en la atrofia amarilla aguda verdadera y al corte tiene color amarillo oro con puntos pardo-rojizos que indican el sitio de los tractos porta. La vesícula contiene una moderada cantidad de bilis y los conductos biliares son patentes (5). Se observa pancreatitis hemorrágica en un cuarto de los casos. La hemorragia gastrointestinal proviene de hemorragias petequiales difusas del tracto gastrointestinal, úlceras gástricas inflamadas o esofagitis erosiva.

2. Histopatología

Desde el punto de vista histopatológico, se encuentran los hepatocitos de la parte central y mediozonal del lobulillo, aumentados de volumen y de aspecto espumoso como resultado del acúmulo de gotas muy finas de grasa en el citoplasma; los núcleos están localizados en el centro de la célula, son saludables —conservados—, grandes y leptocromáticos. Las células hepáticas periportales permanecen normales, bien conservadas y no contienen grasa ni bilis. Esparcidas alrededor de la parte central de un lóbulo, hay pequeñas áreas que contienen unos pocos linfocitos o monocitos y células con pigmento amarillo; en éstos sitios el tejido parece vacío. Los monocitos y células pigmentadas pueden acumularse bajo el endotelio de la vena central. Los tractos porta usualmente son normales; unos pocos pueden tener infiltración linfocitaria y polimorfonuclear ligera. (5).

Así pues, los hepatocitos hinchados, finamente vacuolados por la presencia de grasa en las zonas central y media del lobulillo, la ausencia de necrosis y la preservación del tejido alrededor de las triadas porta son los rasgos distintivos de ésta enfermedad. Con frecuencia hay pigmento biliar intracelular y trombos biliares intracanaliculares. En el citoplasma de las células de los túbulos proximales renales puede haber vacuolas grasas finas y, ocasionalmente, muestran aumento de volumen y muerte celular. En dos de nuestros casos observamos fino pigmento biliar en las células tubulares renales y en uno de ellos (el segundo) exanguinidad del ovillo glomerular como signo de toxemia.

3. Microscopía Electrónica

La microscopia electrónica muestra pequeñas gotas osmofilas a lo largo de la célula hepática pero, más llamativo aún, un cambio quístico marcado y vesiculación del retículo endoplasmático liso, dando a algunas de las células hepáticas una apariencia de panal (8). Una biopsia

hepática tomada a una paciente en el 12o. día del comienzo de los síntomas, mostró numerosas mitocondrias pleomórficas (anormalmente grandes anguladas y con proyecciones semejantes a pseudópodos) que contenían inclusiones cristalinas laminares; en el citoplasma se encontraron pequeñas gotas libres de grasa y dentro de los fagosomas. El retículo endoplasmático rugoso era normal pero el liso tenía dilatación mínima. La biopsia de la misma paciente tomada 52 semanas después mostró aún grasa libre e intra-fagosómica, las mitocondrias eran menos pleomórficas pero contenían todavía abundantes inclusiones cristalinas. En otra paciente la primera biopsia se tomó el día 21o. de la enfermedad y aunque los hallazgos fueron similares inicialmente, la mejoría ocurrió más rápido: a las 44 semanas (9).

4. Histoquímica

Eisele y colaboradores, (7) demostraron un marcado aumento de los ácidos grasos libres en el Hígado Graso Agudo del Embarazo, en contraste con el Hígado Graso Nutricional, Obesidad, Esteatosis Nutricional, Diabetes y Alcoholismo en los cuáles aumentan los triglicéridos. Igualmente, observaron valores bajos de colesterol libre y de fosfolípidos (7).

D. ETIOPATOGENIA

La etiología de la enfermedad se desconoce; aquí se presentan algunas de las hipótesis que tratan de explicar la etiopatogenia o la fisiopatología de la misma siguiendo un órden cronológico de aparición.

1. Antibióticos

Ya en 1961, Sheehan, (5) adelantaba que la enfermedad no se podía atribuir a "drogas modernas" pues se conocía 25 años atrás. El cuadro es semejante al producido por la ingestión de Tetraciclinas, (17) pero no se puede documentar su ingestión en la mayoría de las pacientes. Durante el embarazo la mujer es particularmente sensible a éste tipo de antibióticos lo cual, aparte de las implicaciones fetales, los contraindican.

2. Defecto en la Adenosilmetionina

La acumulación de lípidos en el hepatocito se explica corrientemente en términos de un defecto en la Adenosilmetionina e inhibición del paso donador de Metilos en la síntesis proteica; como el lípido sale del hígado en forma de Lipoproteína, la síntesis proteica defectuosa produciría disminución de la lipoproteína privando al hepatocito del medio de transporte lipídico, con su consiguiente almacenamiento (8). En animales experimentales se encuentra un cuadro histológico similar administrando Etionina (antagonista de la Metionina) y en la deficiencia de Colina.

3. Infección

Otros mecanismos mencionados incluyen la posibilidad de un virus no detectado o de una toxina; la falla metabólica se precipitaría por el estrés agudo actuando sobre un hígado susceptible copado por las demandas del embarazo. Esta hipótesis no ha sido demostrada.

4. Desnutrición

Se evoca un estado de desnutrición parcial o selectivo bien sea generado o agravado por el embarazo. En el momento, la desnutrición puede ser un factor de riesgo.

5. Substancia Vasoactiva.

La liberación de una substancia vasoactiva presora fue sugerida para tratar de explicar los hallazgos en una paciente con Hígado Graso, deplesión del volu-

men intravascular, vasoconstricción periférica intensa, hipoperfusión renal, pancreatitis aguda y lesiones isquémicas múltiples en el intestino delgado y el grueso (10). Esta sustancia tampoco se ha identificado.

6. Coagulación intravascular Diseminada

La C.I.D. también se menciona como mecanismo fisiopatológico; Hatfield (10) la consideró secundaria al vasoespasmo pero Cano (16) cree que la C.I.D. pudo contribuir a la falla renal de su paciente dado que se ha relacionado el aumento de productos de degradación de la fibrina de la Coagulación Intravascular Diseminada con la lesión renal.

7. Inhibición de la Glicólisis y la Gluconeogénesis

Los ácidos grasos intervienen en la regulación del metabolismo de la glucosa: La disminución de la oxidación de Acidos Grasos causa inhibición del metabolismo catabólico de la glucosa; los ácidos grasos aumentados causan inhibición de las enzimas de la glicólisis y gluconeogénesis. En el Hígado Graso Agudo del Embarazo, el aumento de ácidos grasos libres podría ser responsable potencial de la hipoglicemia y la encefalopatía que se observan en la clínica y de la lesión celular hepática observada en la histología y explicaría la marcada disfunción hepática en presencia de lesiones morfológicas relativamente benignas (7).

8. Reducción de la Relación Aminoácidos Ramificados/Aminoácidos Aromáticos

Se ha sugerido que una reducción de la relación Aminoácidos Ramificados/ Aminoácidos Aromáticos puede tener importancia etiológica en el coma hepático, facilitando el desarrollo de niveles altos de aminoácidos aromáticos cerebrales; se piensa que niveles altos de Fenilalanina en el cerebro inhiben la Tirosinadecarboxilasa, interfiriendo así el paso de tirosina a catecolaminas. El exceso de tirosina resultante pasa a Octopamina —presunto falso neurotransmisor— que, junto con niveles bajos de catecolaminas, produce encefalopatía hepática. Sin embargo, se requieren más estudios acerca de ésta hipótesis antes de aceptarla como causa inequívoca de la encefalopatía hepática ya que han surgido, entre otros, dos problemas (15): No se produjo encefalopatía hepática inyectando la Octopamina directamente en el cerebro de ratas hasta elevar los niveles 20.000 veces y No se ha demostrado que Triptofano y Fenilalanina produzcan directamente el estado de coma.

9. Defecto del Metabolismo de la Riboflavina

Los síntomas del Hígado Graso Agudo del Embarazo también se encontraron en una paciente con defecto del metabolismo de riboflavina y mejoraron al administrar ésta substancia; al progresar el embarazo podría ocurrir deficiencia de riboflavina con la que se relacionarían algunos casos de la enfermedad (11).

10. Viraje hacia el Síndrome de Reye

Bynum, (18) teniendo en cuenta la apariencia histológica similar del Hígado Graso Agudo del Embarazo y el Síndrome de Reye y la evidencia que éste síndrome ocurre después de un reto metabólico (por ejemplo una enfermedad viral severa) en individuos con deficiencia de la enzima Ornitina-transcarbamilasa, la cual había estado clínicamente silenciosa antes del reto, especuló que el estrés metabólico del embarazo —o del embarazo más una enfermedad viral intercurrente— podría "virar" una mujer con deficiencia enzimática no reconocida

previamente, hacia un Síndrome de Reye que se manifiesta como falla hepática aguda en el embarazo con hígado graso. De ser cierto, agregó, estas pacientes responderían favorablemente a la infusión parenteral de Ornitina o Citrulina que dan beneficio moderado en algunos niños con Síndrome de Reye (18).

11. Anormalidad de las Enzimas del Ciclo de la Urea

Las pacientes con Hígado Graso Agudo del Embarazo y con Síndrome de Reye tienen anormalidades en la actividad de las enzimas Ornitina-transcarbamilasa y Carbamilfasfato-sintetasa del ciclo de la úrea, consistentes en niveles inferiores a los normales. Estas alteraciones son transitorias pero más duraderas en el Hígado Graso Agudo del Embarazo donde se normalizan a las 44 y 52 semanas en las dos pacientes estudiadas por Weber y colaboradores (9). La capacidad reducida para metabolizar el amonio por vía de la síntesis de la úrea, acoplada a un estado hipercatabólico, es un elemento probable causante de hiperamonemia y encefalopatía en el Síndrome de Reye. (22) También se encontró hipoaminoadicemia más marcada para Serina, Valina y Leucina en pacientes con Hígado Graso Agudo del Embarazo en contraste con la hiperaminoacidemia que caracteriza al Síndrome de Reye (9).

E. DIAGNOSTICO DIFERENCIAL

El diagnóstico diferencial se debe establecer clínicamente con las enfermedades hepáticas que complican el embarazo pero se pueden presentar en no embarazadas y las enfermedades que se asocian (quizá etiológicamente) con embarazo: (4, 15).

1. Enfermedades que Complican el Embarazo y causan Ictericia

a. Hepatitis viral (causa más común de ictericia en la mujer embarazada).

b. Hepatitis viral fulminante.

c. Hepatitis tóxica (Acetaminofén)

d. Coledocolitiasis, colangitis, obstrucción biliar extrahepática.

e. Anemias hemolíticas.

f. Sepsis.

g. Síndrome de Reye.

h. Enfermedad hepática pre-existente.

2. Enfermedades Hepáticas Asociadas Directamente con Embarazo

a. Pre-eclampsia.

b. Ruptura aguda del hígado.

c. Colestasis recurrente benigna del embarazo.

d. Hiperemesis gravídica.

e. Budd-Chiari (es más común en embarazadas).

La distinción entre toxemia e Hígado Graso Agudo del Embarazo no es neta y la hemorragia cerebral, edema cerebral, C.I.D., y falla hepatorrenal se pueden observar en ambas; la ictericia y la hiperuricemia son frecuentes en ambas enfermedades pero el reconocimiento de las dos entidades tiene implicaciones pronósticas muy diferentes (12). Además, las pacientes con Hígado Graso Agudo pueden presentar proteinuria, hipertensión y edema periférico semejándose a la toxemia.

Por otro lado, se han descrito pacientes con hipertensión inducida por el embarazo, complicada por enfermedad hepática aguda y C.I.D., diferente del Hígado Graso Agudo del Embarazo y cuya histopatología muestra una hepatitis no específica (13).

Desde el punto de vista histopatológico el diagnóstico diferencial se debe esta-

blecer con el síndrome de Reye y la administración. de tetraciclinas (17) y valproato de sodio que pueden dar un cuadro clínico e histológico similar en mujeres embarazadas y no embarazadas.

F. MANEJO

No hay tratamiento específico. Se han empleado corticosteroides, agentes lipotrópicos (como el Cloruro de Colina), complejo B parenteral y factor citrovorum, sin que pueda concluirse de manera definitiva sobre su valor (8). La terapia se basa en una meta crucial: Terminación inmediata del embarazo lo cual mejora el pronóstico materno y fetal (4).

Se deben instituir las medidas de soporte para la falla hepática con especial énfasis en la corrección de la hipoglicemia la cual debe anticiparse y tratarse enérgicamente (6). El manejo del coma hepático incluye: enenas de sulfato de magnesio, uso de antibióticos de escasa o nula absorción intestinal (Neomicina o Kanamicina), dieta hipoprotéica e hiperglúcida, tipos especiales de alimentación parenteral para falla hepática y, finalmente, los blequeantes de falsos neutrotransmisores como Bromocriptina y L-Dopa, soluciones de aminoácidos o sales de ornitina.

Se debe monitorizar continuamente: signos vitales, P.V.C. o presión en cuña de la arteria pulmonar, diuresis, líquidos administrados y eliminados, estado hidroelectrolítico, ácido básico y de química sanguínea continuamente. Estableciendo las medidas de soporte indispensables.

Otras medidas terapéuticas incluyen el manejo de la Coagulopatía y se han mencionado la hemodiálisis y exanguinotransfusión (10) e incluso la administración de riboflavina cuando esté indicada (11).

G. PRONOSTICO

Se ha reportado supervivencia materna entre el 15 y el 23.6% de pacientes; (15) la recuperación histológica se logró alrededor del tercer mes y ocurre de la periferia al centro del lobulillo hepático. A pesar de las complicaciones tardías, las pacientes que se recuperan de la enfermedad regresan a la normalidad completa (8). No se ha registrado recurrencia del hígado graso agudo del embarazo en embarazos posteriores y hay datos que indican que los embarazos futuros en madres sobrevivientes no conllevan el riesgo de enfermedad recurrente (14). La mortalidad fetal y neonatal está alrededor del 85%. la supervivencia fetal puede mejorar con la terminación inmediata del embarazo pues la enfermedad ocurre cuando el feto es viable (6).

El pronóstico depende de la prontitud del diagnóstico reconociendo el amplio espectro clínico de la enfermedad y del establecimiento temprano de las medidas terapéuticas.

Debe recordarse que el diagnóstico es básicamente clínico pues los desórdenes de la coagulación contraindican la biopsia hepática; en éste sentido, algunos autores han considerado que la tomografía computarizada tiene una fineza comparable a las técnicas histológicas y bioquímicas y puede permitir el diagnóstico y monitorización de la depuración del hígado de la grasa depositada (20). En obstetricia ésta técnica solo podría aplicarse a pacientes desembarazadas o con óbito cuando no existe el riesgo de la irradiación fetal.

IV. COMENTARIOS

La historia clínica de la primera y de la tercera paciente es característica de la enfermedad y aquella tiene además un antecedente de hiperemesis en el primer

trimestre del embarazo, entidad asociada —quizá etiológicamente— con la gestación y que también puede producir ictericia (4). Estudiando los síntomas (Tabla No. 2) y signos (Tabla No. 3) puede observarse la similitud con la Pre-eclampsia especialmente en el segundo y el tercer casos y con la hepatitis en el primero. La histopatología confirmó la toxemia en el segundo caso. Fueron constantes: la epigastralgia, intolerancia a los alimentos (en particular a las grasas), coluria, y en el examen físico, la ictericia con palpación hepática normal.

En la evolución postparto (Tabla No. 4) se observó ictericia, falla renal, alteración de la conciencia hasta el coma y muerte. Solo el tercer caso presentó elevación de la temperatura previamente al coma como se ha descrito; (5) en los demás casos la curva térmica permaneció en valores subnormales alcanzando hasta 35° C. La muerte de las pacientes ocurrió entre las 36 y 71 horas postparto encontrándose entre los límites de frecuencia reportados por Sheehan (5).

Los hallazgos de laboratorio (Tabla No. 7) concuerdan con los reportados en la literatura, la leucocitosis con desviación a la izquierda es más importante en la tercera paciente. Hay hipoproteinemia, hipoalbuminemia en las dos primeras pacientes, hipoglicemia, hiperbilirrubinemia a expensas de la bilirrubina directa, aumento de la fosfatasa alcalina y trastornos de la coagulación, sin que podamos documentar C.I.D. por no contar con P.D.F. Las transaminasas permanecieron dentro de lo normal en las dos pacientes.a quienes se les valoraron.

La sintomatología, hipertensión, edema, proteinuria y el hallazgo de glomérulos exangues a la microscopía de luz, configuran un cuadro de toxemia gravídica asociada en la segunda paciente; éstas dos entidades probablemente guardan íntima relación. Cabe destacar los hallazgos de la monitoría externa en la segunda paciente: marcada disminución de la variabilidad, falta de reactividad a estímulos externos y pequeños DIPs tempranos, que determinaron la vía y el momento del parto en ésta paciente. Se observó supervivencia fetal al tomar la conducta activa de terminación del embarazo por cesárea o por inducción (Tabla No. 5), como se ha sugerido en la literatura.

Los hallazgos macroscópicos de autopsia (Tabla No. 7) coinciden en gran medida con los reportados previamente en lo que respecta al tracto gastrointestinal y a la apariencia hepática. Se encontró ascitis en las dos últimas pacientes y adherencias pleurales en dos casos e hidrotórax en el otro.

Los hallazgos microscópicos (Tabla No. 8) son los típicos del Hígado Graso Agudo del Embarazo, habiéndose observado además la presencia de finos gránulos de pigmento ocre de tipo biliar en las células de los túbulos colectores y distales renales. Los glomérulos exangues en la segunda paciente son hallazgo histológico de la toxemia. No encontramos patología pancreática asociada.

RESUMEN

Se presentan los tres primeros casos de Hígado Graso Agudo del Embarazo estudiados en el Hospital Materno Infantil de Bogotá. Se discuten los hallazgos clínicos, de laboratorio y patológicos y se resumen los conocimientos sobre la enfermedad incluyendo hipótesis etiopatogénicas y haciéndo énfasis en la necesidad de considerar ésta posibilidad diagnóstica en el estudio de pacientes ictéricas en el tercer trimestre del embarazo ya que la institución de las medidas de sostén adecuadas y la terminación del embarazo pueden mejorar el pronóstico materno y fetal.

ACUTE FATTY LIVER DURING PREGNANCY

SUMMARY

This article comments the first three cases of acute fatty liver during pregnancy studied at the Maternal and Infant Hospital of Bogotá, Colombia.

Clinical, laboratory and pathological findings were reviewed and a summary was given on the knowledge of the disease, including etiopathogenic hypothesis.

Particular emphasis was made on the need to consider this diagnostic possibility in the study of icteric patients during the third trimester of pregnancy, as the implementation of adequate supporting measures and the completion of pregnancy can improve the maternal and fetal prognosis.

REFERENCIAS

1. STANDER, H.J., and CADDEN, J.F.: Acute yellow atrophy ot the liver in pregnancy. Am J Obstet Gynecol, 1934. 28: 61-69.

2. SHEEHAN, H.L.: The pathology of acute yellow atrophy and delayed chloroform poisoning. J Obstet Gynaec Brit Emp. 1940. 47: 49-62.

3. MOORE, H.C.: Acute fatty liver of pregangy J. Obstet Gynaec Brit Emp, 1956 63: 189-98.

4. RIELY, C.A.: Acute hepatic failure at term. Diagnostic problems posed by broad clinical spectrum. Postgrad Med, 1980. 68: 118-22, 125-7.

5. SHEEHAN, H.L.: Jaundice in pregnancy. Am J Obstet Gynecol, 1961. 81: 427-440.

6. BREEN, K.J., PERKINS, K.W., MISTILIS, S.P., et al:. Idiopathic acute fatty liver of pregnancy. Gut, 1970. 11:822-5.

7. EISELE, I.W., BARKER, E.A., and SMUCKLER, E.A.: Lipid content in the liver of fatty metamorphosis of pregnancy. Am J Pathol, 1975. 81: 545-60.

8. DUMA, R.J., DOWLING, E.A., ALEXANDER, H.C., et al.: Acute fatty liver of pregnancy. Ann Intern Med, 1965. 63: 851-8.

9. WEBER, F.L., SNODGRASS, P.J., POWELL,,D.E., et al.: Abnormalities of hepatic mitochondrial urea-cycle enzyme activities and hepatic ultrastructure in acute fatty liver of pregnancy. J Lab Clin Med, 1979. 94: 27-41.

10. HATFIELD, A.K., STEIN, J.H. GREENBERBER, N.J., et al.: Idiopathic acute fatty liver of pregnancy. Death from extrahepatic manifestations. Dig Dis, 1972. 17: 167-78.

11. HARPEY, J.P., and CHARPENTIER, CH.: Acutte fatty liver of pregnancy. Lancet, 1983. 1: 586-7.

12. EDITORIAL: Acute fatty liver of pregnancy. Lancet, 1983. 1:339.

13. KILLIAM, A.P., DILLARD, S.H., PATTON, R.C., et al.: Pregnancy-induced hypertension complicated by acute liver disease and disseminated intravascular coagulation. Five case reports. Am J Obstet Gynecol, 1975. 123: 823-8.

14. BREEN, K.J., PERKINS, K.W., SHENKER, S., et al.: Uncomplicated subsequent pregnancy after idiopathic fatty liver of pregnancy. Obstet Gynecol, 1972, 40:813-5.

15. SUKERMAN, V.E.: Hígado graso agudo del embarazo. La experiencia nacional. Rev Obst Gin Ven, 1982. 42:65-78.

16. CANO, R.I., DELMAN, M.R., PITCHUMONI, C.S., et al.: Acute fatty liver of pregnancy. Complication by disseminated intravascular coagulation. JAMA. 1975. 231: 159-61.

17. KUNELIS, C.T., PETER, J.L., and EDMONSON, H.A.: Fatty liver of pregnancy and its relation to tetracycline therapy. Am J Med, 1965. 38: 359-77.

18. BYNUM, T.E.: Hepatic and gastrointestinal disorders in pregnancy. Med. Clin N A, 1977. 61: 129-38.

19. BAKER, A., Amino acids in liver disease: A cause of hepatic encephalopathy (Ed). JAMA, 1979. 242: 355-6.

20. BYDDER, G.M., KREEL L., CHAPMAN. R.W.G., et al.: Accuracy of computed tomography in diagnosis of fatty liver. Brit Med J, 1980. 281: 1042.

21. DOUVRES, P.A., ROSENTHAL, W.S., METZGER, P., et al.: Acute fatty liver of pregnancy with hepatic coma and Mallory-Weiss syndrome: Report of a case. Am J Dig Dis, 1965. 10: 306.

22. SNODGRASS, P.J., and DE LONG G.R.: Urea-cycle enzime deficiencies and an increased nitrogen load producing hiperammonio in Reye's syndrome. N Eng J Med. 1976. 294: 855.